

La importancia de la Fisis de crecimiento en el tratamiento de la lesión del ligamento cruzado anterior en edad pediátrica: Revisión de la literatura

The importance of growth physis in the treatment of anterior cruciate ligament injury in paediatric age: Review of literature

Quesada Molina, Carlos Francisco
Luque Valenzuela, María
Zarza Pérez, Antonio

Hospital Universitario Virgen de las Nieves, Granada

carlosquesadamolina@hotmail.com

Rev. S. And. Traum. y Ort., 2019; 36 (1/4): 11-18

Recepción: 2/02/2019. Aceptación: 25/03/2019

Resumen

La creciente incidencia de la lesión del ligamento cruzado anterior (LCA) en pacientes con edad pediátrica ha llevado a la puesta en marcha de numerosos estudios y revisiones que han ido cambiando el marco terapéutico de esta patología. Parece que ya está claro que la opción quirúrgica del LCA ofrece mejores resultados si se realiza de forma precoz que si se opta por esperar al cierre de la fisis de crecimiento, evitando de esta manera la afectación secundaria de las estructuras de la rodilla debida a la inestabilidad. Mayor controversia presenta la elección de un método de reconstrucción ligamentaria en función de la

Abstract

The increasing incidence of anterior cruciate ligament (ACL) injury in pediatric patients has led to the implementation of numerous studies and reviews that have been changing the therapeutic framework of this pathology. It already seems clear that the ACL surgical option offers better results whether it is performed early instead one chooses to wait for the closing of the growth plate, thus avoiding secondary disruption of knee structures due to instability. The choice of a ligament reconstruction method based on the aggression to the femoral growth plate is more controversial. The review of recent literature supports the use of

agresión a la fisis de crecimiento femoral. La revisión de la reciente literatura apoya el empleo de las técnicas transfisarias, informando de la baja probabilidad de disrupciones en la angulación y longitud de las extremidades.

Palabras clave: Ligamento cruzado anterior; fisis de crecimiento; técnicas transfisarias.

transphyseal techniques, reporting a low probability of disruptions in the limb angulation and length.

Keywords: *KA*nterior cruciate ligament; growth plate; transphyseal techniques.

Introducción

La lesión del ligamento cruzado anterior ha experimentado un auge entre la población infantil en las últimas décadas [1 - 5] debido a una mayor participación de niños y adolescentes en actividades deportivas intensas, así como una mejora en las técnicas de imagen diagnósticas [6 - 8]. Paralelamente, el número de estudios realizados sobre la lesión del LCA en atletas esqueléticamente inmaduros ha sufrido un aumento considerable en los últimos años [9, 10].

El objetivo de esta revisión bibliográfica es la discusión sobre la idoneidad del tratamiento quirúrgico antes de la madurez esquelética o si es conveniente realizar el tratamiento conservador hasta el cierre de la fisis de crecimiento, ofreciendo los resultados de los diferentes estudios que comparan el tratamiento conservador frente a la cirugía, así como exponer qué reconstrucción ligamentaria puede resultar menos lesiva de cara al crecimiento pediátrico.

Patogenia

La lesión del ligamento cruzado anterior se corresponde con el 31% de toda la patología de la rodilla en jugadores de fútbol de 5 a 18 años [2]. Se habla de una incidencia de rotura del LCA en preadolescentes del 47% y del 65% en adolescentes que presentan un hemartros agudo de rodilla [2]. Los cambios radiográficos de osteoartritis son 105 veces más frecuente en adultos que han sufrido un desgarro del LCA en la adolescencia [4].

Hay cuatro entidades en esta patología vista en la población pediátrica:

1. Avulsión cartilaginosa.

2. Avulsión ósea o fractura de la espina tibial [11].
3. Lesión completa intrasustancia.
4. Desgarro parcial.

La principal controversia se deriva de las propias características de un esqueleto inmaduro y recae sobre la idoneidad de su tratamiento. Hay un riesgo potencial de inestabilidad recurrente, lesiones secundarias condrales y meniscales que se derivan del tratamiento conservador. Por otro lado, se encuentran los riesgos de la cirugía derivados de la vulnerabilidad de las fisis de crecimiento abiertas tales como deformidades angulares o acortamiento del miembro intervenido [12 - 15]. Además, si se opta por el tratamiento quirúrgico, no hay acuerdo en qué método de reconstrucción es el menos lesivo para el crecimiento y con mejores resultados.

Actualmente no hay consenso en el protocolo terapéutico a seguir. Un gran número de estudios publicados en relación a la reconstrucción pediátrica del LCA no define con exactitud a los sujetos en relación con la madurez esquelética. Además, se manejan mediciones objetivas inconsistentes en los resultados y se emplean dispares escalas subjetivas [16 - 18]. Es por esto que es necesario establecer unas mediciones de resultados estandarizadas y específicas de la edad pediátrica para su empleo en futuros estudios sobre la reconstrucción del LCA en niños y adolescentes.

Evaluación y Dagnóstico

El mecanismo más frecuente de lesión del LCA ocurre con un mecanismo de pivote en el que la rodilla gira mientras el pie permanece fijo en el suelo. Inicialmente ocurre un episodio de hemar-

trosis de rápida instauración y la incapacidad para continuar con la actividad deportiva mejora con el tiempo [19]. Referente a la exploración física, algunos estudios ponen de manifiesto mayor predicción con la prueba de pivot-shift que con el test de Lachman [2, 20].

Es aconsejable realizar en primer lugar una radiografía simple para valorar la existencia de avulsiones óseas. Sin embargo, la prueba que eleva la sensibilidad y especificidad hasta por encima del 90% es la RMN (fig. 1). Además, resulta útil para el diagnóstico de lesiones asociadas. Por su parte, en los desgarros parciales del LCA en los que la efectividad de la RMN es baja, es recomendable combinarla con una adecuada exploración física [2].

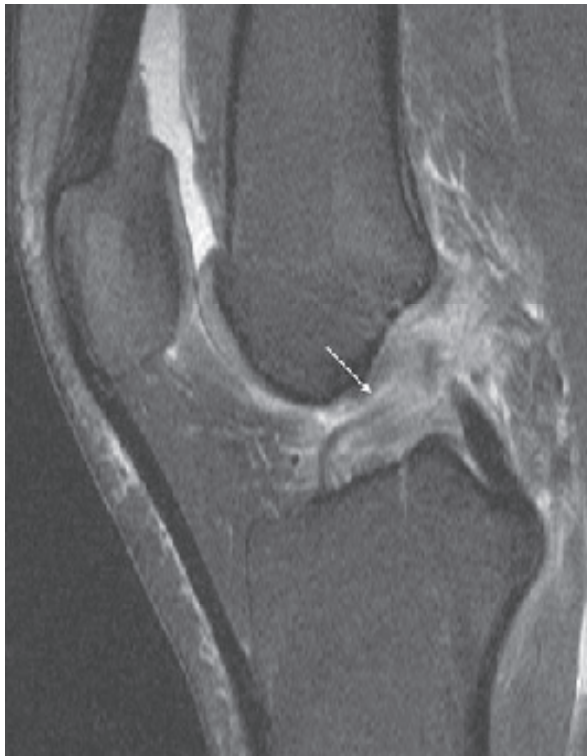

Figura 1. Rotura completa del LCA en una paciente de 16 años mostrada en una imagen de RMN.

Tratamiento

Tratamiento conservador frente a la cirugía artroscópica

En los casos de disfuncionalidad del LCA es preciso un tratamiento de reparación quirúrgica

con el fin de restablecer la estabilidad y el equilibrio de la biomecánica de la rodilla. De esta manera, se estarán evitando fuerzas anómalas de carga sobre la articulación que pueden ocasionar lesiones condrales, entre otras [3, 21].

En el pasado se abogaba en mayor medida por el retraso de la cirugía hasta que el paciente alcanzaba la madurez esquelética [22]. Sin embargo, debido a la creciente negativa a la restricción de la actividad física competitiva y a las posibles afecciones secundarias derivadas de la inestabilidad observadas en la reciente literatura [3], dicho tratamiento ha quedado relegado a los pacientes con desgarros parciales con un test pivot-shift negativo. Dicho tratamiento consistiría en un programa de fortalecimiento del cuádriceps y entrenamiento de la propiocepción [2].

Por añadidura a los problemas derivados de su tratamiento, este rango de edad cuenta con el reto de la pobre adherencia a los protocolos de rehabilitación [2].

Estudios realizados en la población adulta y en edad pediátrica han revelado un incremento de la incidencia de desgarrar del menisco medial [3, 4] ocasionados por el retraso en el tratamiento de la lesión de LCA.

Guenther et al [4] llevaron a cabo una investigación retrospectiva empleando el estudio de RMN de rodilla realizada sobre 112 pacientes canadienses con una media de edad de 15.4 años que habían sido sometidos a una reconstrucción del LCA. Un intervalo mayor entre la lesión y la cirugía fue asociado a un incremento de la probabilidad de un nuevo desgarrar del menisco medial o empeoramiento del mismo. Se observó en el grupo sometido a una cirugía tardía (más de un año desde la lesión) un incremento significativo de la lesión meniscal (51% frente a un 20% de la cirugía precoz, $p=0,001$; odds ratio de 4,22). Asimismo, la incidencia de la lesión en asa de cubo del menisco medio fue más alta significativamente en el grupo de la cirugía tardía (44% vs 19% en la cirugía precoz) (fig. 2). Sin embargo, no se observaron diferencias significativas en la afección del menisco lateral. La principal limitación de este estudio se deriva de su carácter retrospectivo. Ciertos detalles relacionados con la integridad del menisco en los informes de la cirugía podrían haberse omitido.

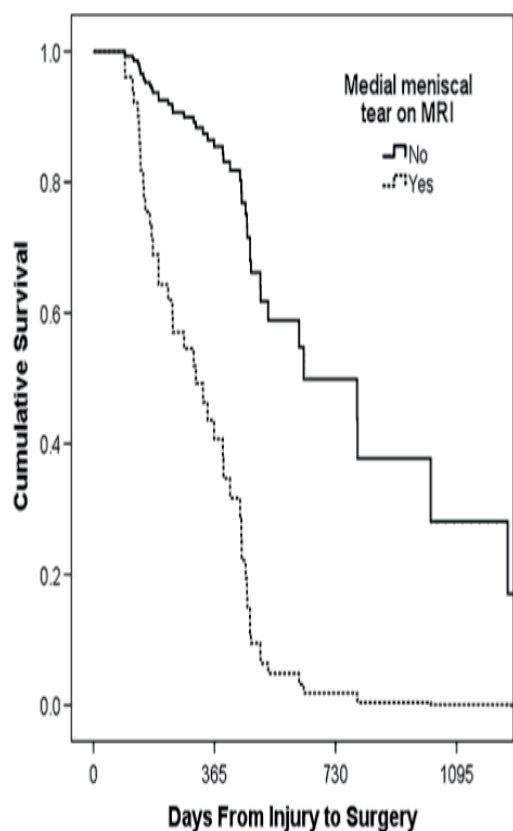


Figura 2. Curva de supervivencia del menisco medial, que presenta una declinación pronunciada durante el primer año después de la lesión y continúa haciéndolo entre el primer y segundo año después de la lesión.

De acuerdo con un meta-análisis realizado sobre once artículos [3], 75% de los niños sometidos a tratamiento conservador experimentaron inestabilidad frente a un 13,6% de los operados, demostrando asimismo que la probabilidad de sufrir inestabilidad es 33.7 veces más frecuente en los no operados o en los operados de forma diferida. Con el tratamiento conservador se halló un riesgo 12 veces mayor (odds ratio= 12.2) de padecer un desgarramiento meniscal después de la lesión inicial. Un estudio incluido en la revisión informó de una diferencia significativa en los pacientes intervenidos, con un valor medio de IKDC de 95 comparado con 87 en el grupo no operado. Dicho meta-análisis sólo incluyó aquellos estudios de nivel de evidencia superior a 3, siendo cohortes diseñadas para comparar tratamiento ortopédico y cirugía artroscópica, que informaban de las principales medidas de los resultados, siendo pros-

pectivos o retrospectivos. Sin embargo, la mayor limitación que presentaba este meta-análisis era la inconsistencia del tratamiento y de las medidas de valoración de resultados.

Diferentes técnicas de reconstrucción ligamentaria

Existen diversas técnicas descritas en el tratamiento artroscópico de la lesión del LCA. La particularidad de las fisis de crecimiento y el posible daño que se puede ejercer sobre ellas durante la realización de los túneles óseos ha llevado a la puesta en marcha de las técnicas que respeten estas zonas, las llamadas “physeal-sparing” [23 - 25].

Está descrito un potencial riesgo de deformidad en valgo asociado a la reconstrucción transfisaria femoral, debido a la agresión de la fisis en su periferia [2]. En contraste, la tunelización es casi central en la fisis tibial, reportando rara vez discrepancias en el crecimiento en esta localización. Modelos realizados en animales han dilucidado el peligro que supone este abordaje sobre la placa de crecimiento, reportando ejemplos clínicos de desbalance en el crecimiento de la extremidad operada.

Se estima que la fisis puede dañarse cuando los túneles óseos abarcan más del 7% de su extensión [2]. A parte del tamaño del brocado, la influencia negativa del tensionado y del grosor del injerto también es crucial. Parece que un aumento del grosor de 6 a 11 mm puede incrementar la cantidad de fisis afecta de 2,3 a 7,8%. Por otro lado, por cada 5° de incremento del ángulo del túnel óseo se produce un descenso de 0,2% de afectación fisaria.

Es por esto que las recomendaciones generales defienden el empleo del mínimo tamaño posible del túnel óseo, así como su posición centralizada y vertical.

A continuación, se describen los principales grupos que a día de hoy se han descrito dentro de las técnicas de reparación ligamentaria del cruzado anterior en edad pediátrica [22] (fig. 3):

1. Reconstrucción extrafisaria: banda iliotibial

Se trata de una técnica que evita la zona de la fisis de crecimiento y combina la estabilización intraarticular y extraarticular. Para ello, emplea

parte de la banda iliotibial, quedando anclada al tubérculo de Gerdy. Este autoinjerto es pasado desde la parte más alta de la rodilla en su cara posterior a la parte anterior bajo el ligamento intrameniscal. Los resultados para esta técnica en general han sido favorables. Un estudio realizado a largo plazo por Kocher evidenció un resultado de 96,7 en el IKDC, sin alteraciones en el crecimiento [2].

2. Reconstrucción transfisaria

Dentro de este grupo se han descrito técnicas transfisarias completas y parciales, en las que una de las fisis de crecimiento (femoral o tibial) se respetan. En este sentido hay una preferencia por el injerto autólogo de isquiotibiales, ya que se han descrito casos de detención del crecimiento con el empleo de una pastilla ósea anclada al injerto (por ejemplo: hueso-tendón-hueso patelar). Además, debido a la liberación del injerto óseo de la apófisis de la tuberosidad tibial anterior se puede ocasionar un *recurvatum* tibial al cerrarse de forma prematura la fisis anterior proximal de la tibia. Los resultados de estas técnicas también han reportado resultados satisfactorios con un media de 91,5 en la escala IKDC. La discrepancia en la longitud de los miembros ha resultado mínima, con una media de 1,2mm.

3. Reconstrucción epifisaria

Varios autores han descrito diversas técnicas dentro del llamado grupo “all-epiphyseal reconstruction” en la que la tunelización ocurre a través de la epífisis. La técnica de Anderson emplea el injerto autólogo de isquiotibiales, mediante dos incisiones, con fijación suspensoria en la epífisis femoral y mediante un tornillo en el lado tibial. Se ha registrado una media de 96,5 en la escala IKDC y sin alteraciones en el crecimiento durante el desarrollo.

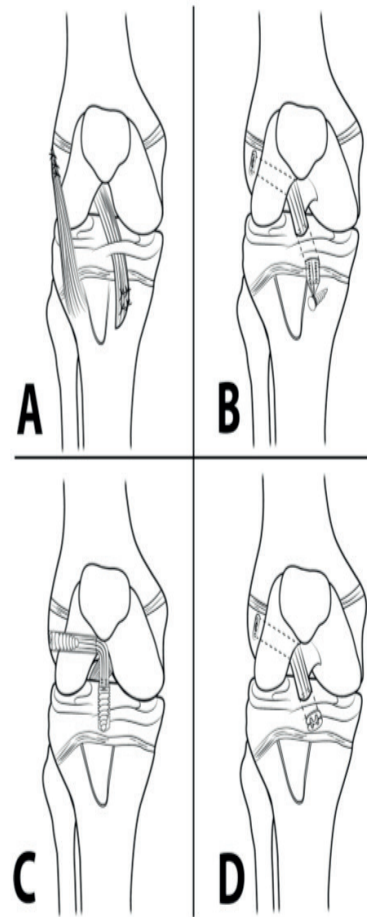


Figura 3. Técnicas de reconstrucción de LCA en edad pediátrica. La reconstrucción extrafisaria con banda iliotibial es una técnica combinada intra y extrarticular (A). La técnica de Anderson emplea una fijación suspensoria en la epífisis femoral y una estabilización con un tornillo en el lado tibial (B). La técnica de Ganley es una reconstrucción epifisaria con fijación mediante dos tornillos interferenciales en fémur y tibia (C). Reconstrucción ligamentaria con fijación suspensoria tanto en fémur como en tibia, a nivel epifisario (D).

Por su parte, Ganley [22] desarrolló una técnica intraarticular de fijación mediante dos tornillos interferenciales respetivamente empleando también el injerto autólogo de la pata de ganso.

Finalmente, está también descrita la técnica intraarticular transepifisaria que emplea la fijación suspensoria en ambos lados, tibial y femoral.

En una revisión realizada de forma prospectiva [26] sobre pacientes con una edad inferior a 14 años o un valor inferior a 3 en la escala de

Tanner que se habían sometido a una reconstrucción transfisaria completa del LCA, únicamente se observó un caso de leve deformidad en valgo sin relevancia clínica y ningún caso de discrepancia en la longitud de las extremidades inferiores. La puntuación media en la escala de Lysholm mejoró de 71,5 de forma preoperatoria a 95,86 de forma postoperatoria. A pesar de tratarse de un estudio con un seguimiento suficiente de más de 6 años y excluyendo aquellos niños con un Tanner de 4, esta serie de casos que reporta buenos resultados a largo plazo con la reconstrucción transfisaria presenta una evidencia de nivel IV.

Recientemente se ha publicado un estudio de cohortes [27] con nivel de evidencia 3 en la que se seleccionaron 39 pacientes con una media de edad de 11,7 años que fueron intervenidos mediante reconstrucción transfisaria en un período comprendido entre 2001-2010 (fig. 4). La evaluación se realizó en todos los casos cuando ya había madurez esquelética con un tiempo medio de seguimiento de 68 meses tras la cirugía.

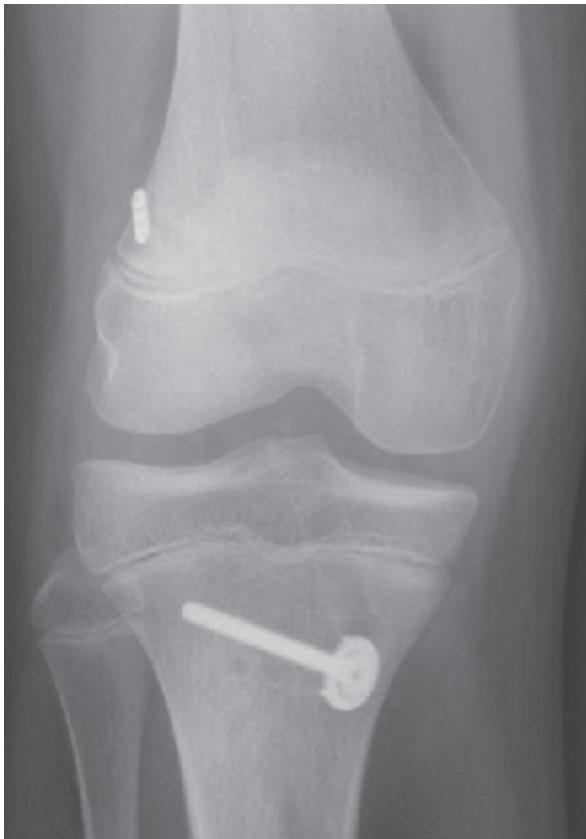

Figura 4. Injerto de isquiritibiales mediante una fijación suspensoria en fémur y un tornillo bicortical en el lado tibial.

En los resultados se observó que se había producido un acortamiento femoral de la pierna intervenida de 3,5mm de media, evidenciando sólo el 24% de los pacientes una discrepancia menor en la longitud de los miembros. Por otro lado, se evidenció una diferencia significativa en cuanto a la deformidad en valgo del fémur, lo cual se contrarrestaba con una menos significativa varización de la tibia proximal (fig. 5). De esta manera, se produjo un aumento no significativo del número de pacientes con deformidad en valgo del eje femorotibial.

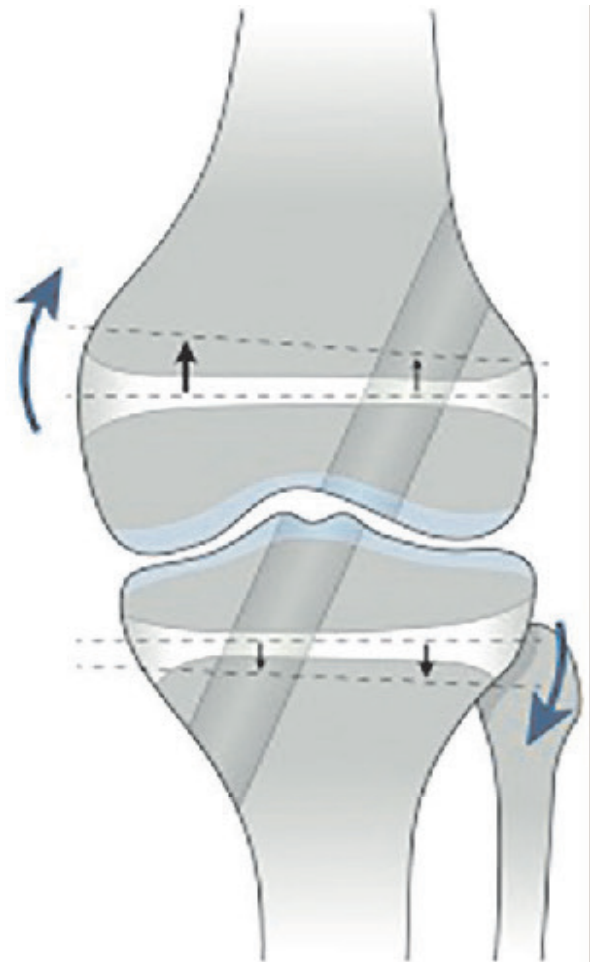


Figura 5. El descenso del crecimiento en el lado lateral de la epífisis femoral produciendo un valgo, se ve contrarrestado con el arresto del crecimiento en la parte medial de la epífisis tibial, reduciendo la malformación global de la rodilla.

Con este último estudio, y en contraste con las últimas publicaciones [28 - 30], se observa una alteración en la longitud y angulación de los miembros.

bros al realizar una reconstrucción transfisaria del LCA. Estudios futuros serían necesarios para esclarecer las consecuencias biomecánicas de estas variaciones y su repercusión en la calidad de vida de los jóvenes atletas.

Conclusiones

Numerosos estudios defienden el tratamiento artroscópico precoz de la rotura del LCA en pacientes esqueléticamente inmaduros. La cirugía diferida tras el cierre de la fisis de crecimiento se asocia con un potencial riesgo de lesión del menisco medial y afecciones osteocondrales debido a la inestabilidad de la rodilla, lo que estaría íntimamente asociado a la aparición temprana de signos osteoartrósicos en las pruebas de imagen.

La reciente literatura apoya el empleo de las técnicas transfisarias de reconstrucción del LCA. Sin embargo, es un acto que no está exento de riesgos, los cuales se relacionan estrechamente con la orientación oblicua y periférica de los túneles óseos. La alteración en la longitud de los miembros y en la angulación parece que no alcanza la relevancia clínica que desaconseje la reconstrucción con tunelización a través de la fisis de crecimiento.

Bibliografía

[1] Shaw KA, Dunoski B, Mardis N, Pacicca D. Knee morphometric risk factors for acute anterior cruciate ligament injury in skeletally immature patients. *J Child Orthop*. 2015;9:161-8. <https://www.ncbi.nlm.nih.gov/pubmed/25821086>

[2] Trivedi V, Mishra P, Verma D. Pediatric ACL injuries a review of current concepts. *Open Orthop J*. 2017;28:378-388. <https://www.ncbi.nlm.nih.gov/pubmed/28603569>

[3] Dunn KL, Lam KC, Valovich McLeod TC. Early operative versus delayed or nonoperative treatment of anterior cruciate ligament injuries in pediatric patients. *J Athl Train*. 2016;51:425-7. <https://www.ncbi.nlm.nih.gov/pubmed/27244126>

[4] Guenther ZD, Swami V, Dhillon SS, Jaremko JL. Meniscal injury after adolescent anterior cruciate ligament. *Clin Orthop Relat Res*. 2014;472:990-7. <https://www.ncbi.nlm.nih.gov/pubmed/24197395>

[5] Frank JS, Gambacorta PL. Anterior cruciate ligament injuries in the skeletally immature athlete: diagnosis and management. *J Am Acad Orthop Surg*. 2013;21:78-87.

<https://www.ncbi.nlm.nih.gov/pubmed/23378371>

[6] Severyns M, Lucas G, Jallageas R, Briand S, Odri G, Fraisse B, Marleix S, Rochcongar P, Violas P. ACL reconstruction in 11 children using the Clocheville surgical technique: objective and subjective evaluation. *Orthop Traumatol Surg Res*. 2016;102:205-8. <https://www.ncbi.nlm.nih.gov/pubmed/27033842>

[7] Lemaitre G, Salle de Chou E, Pineau V, Rochcongar G, Delforge S, Bronfen C, Haumont T, Hulet C. ACL reconstruction in children: a transphyseal technique. *Orthop Traumatol Surg Res*. 2014;100:261-5. <https://www.ncbi.nlm.nih.gov/pubmed/24709306>

[8] LaBella CR, Hennrikus W, Hewett TE. Anterior cruciate ligament injuries: diagnosis, treatment, and prevention. *Pediatrics*. 2014;133:e1437-50. <https://www.ncbi.nlm.nih.gov/pubmed/24777218>

[9] Shaw L, Finch CF. Trends in pediatric and adolescent anterior cruciate ligament injuries in Victoria, Australia 2005-2015. *Int J Environ Res Public Health*. 2017;14:599. <https://www.ncbi.nlm.nih.gov/pubmed/28587262>

[10] Dare DM et al. Increased lateral tibial slope is a risk factor for pediatric anterior cruciate ligament injury: an MRI-based case-control study of 152 patients. *Am J Sports Med*. 2015;43:1632-9. <https://www.ncbi.nlm.nih.gov/pubmed/26129958>

[11] Langenhan R, Baumann M, Hohendorff B, Probst A, Trobisch P. Arthroscopically assisted reduction and internal fixation of a femoral anterior cruciate ligament osteochondral avulsion fracture in a 14-year-old girl via transphyseal inside-out technique. *Strategies Trauma Limb Reconstr*. 2013;8:193-7. <https://www.ncbi.nlm.nih.gov/pubmed/24002803>

[12] Stracciolini A, Stein CJ, Zurakowski D, Meehan WP, Myer GD, Micheli LJ. Anterior cruciate ligament injuries in pediatric athletes presenting to sports medicine clinic a comparison of males and females through growth and development. *Sports Health*. 2015;7:130-6. <https://www.ncbi.nlm.nih.gov/pubmed/25984258>

[13] Accadbled F, Knörr J, Sales de Gauzy J. All inside transtibial arthroscopic posterior cruciate ligament reconstruction in skeletally immature: surgical technique and a case report. *Orthop Traumatol Surg Res*. 2013;99:361-5. <https://www.ncbi.nlm.nih.gov/pubmed/23510633>

[14] Akinleye SD, Sewick A, Wells L. All-epiphyseal act reconstruction: a three-year follow-up. *Int J Sports Phys Ther*. 2013;8:300-10. <https://www.ncbi.nlm.nih.gov/pubmed/23772346>

[15] Xavier PM, Fournier J, de Courtivron B, Bergerault F, Bonnard C. Rare ACL enthesis tears treated by suture in children. A report of 14 cases after a mean 15 years follow-up. *Orthop Traumatol Surg Res*. 2016;102:619-23. <https://www.ncbi.nlm.nih.gov/pubmed/27477999>

[16] Davis DL, Chen L, Young ST. Evaluation of epiphyses in the skeletally immature knee using magnetic resonance imaging: a pilot study to analyze parameters for anterior cruciate ligament reconstruction. *Am J Sports*

Med. 2013;4:1579-85. <https://www.ncbi.nlm.nih.gov/pubmed/23649007>

[17] Xerogeanes JW, Hammond KE, Todd DC. Anatomic landmarks utilized for physeal-sparing, anatomic anterior cruciate ligament reconstruction: an MRI-based study. *J Bone Joint Surg Am.* 2012;94:268-76. <https://www.ncbi.nlm.nih.gov/pubmed/22298060>

[18] Longo UG et al. Anterior cruciate ligament reconstruction in skeletally immature patients: a systematic review. *Bone Joint J.* 2017;99-B:1053-60. <https://www.ncbi.nlm.nih.gov/pubmed/28768782>

[19] Lang PJ, Sugimoto D, Micheli LJ. Prevention, treatment, and rehabilitation of anterior cruciate ligament injuries in children. *Open Access J Sports Med.* 2017;12:133-141. <https://www.ncbi.nlm.nih.gov/pubmed/28652828>

[20] Mall NA, Paletta GA. Pediatric ACL injuries evaluation and management. *Curr Rev Musculoskelet Med.* 2013;6:132-40. <https://www.ncbi.nlm.nih.gov/pubmed/23575620>

[21] Kraus T, Heidari N, Švehlík M, Schneider F, Sperl M, Linhart W. Outcome of repaired unstable meniscal tears in children and adolescents. *Acta Orthop.* 2012;83:261-6. <https://www.ncbi.nlm.nih.gov/pubmed/22616744>

[22] Fabricant PD, Jones KJ, Delos D, Cordasco FA, Marx RG, Pearle AD, Warren RF, Green DW. Reconstruction of the anterior cruciate ligament in the skeletally immature athlete: a review of current concepts: AAOS exhibit selection. *J Bone Joint Surg Am.* 2013;95:1-13. <https://www.ncbi.nlm.nih.gov/pubmed/23467876>

[23] Price MJ, Lazaro L, Cordasco FA, Green DW. Surgical options for anterior cruciate ligament reconstruction in the young child. *Minerva Pediatr.* 2017;69:337-347. <https://www.ncbi.nlm.nih.gov/pubmed/28612581>

[24] Redler LH, Brafman RT, Trentacosta N, Ahmad CS. Anterior Cruciate Ligament Reconstruction in Skeletally Immature Patients With Transphyseal Tunnels. *Arthroscopy.* 2012;28:1710-7. <https://www.ncbi.nlm.nih.gov/pubmed/22951370>

[25] Goddard M, Bowman N, Salmon LJ, Waller A, Roe JP, Pinczewski LA. Endoscopic Anterior Cruciate Ligament Reconstruction in Children Using Living Donor Hamstring Tendon Allografts. *Am J Sports Med.* 2013;41:567-74. <https://www.ncbi.nlm.nih.gov/pubmed/23371473>

[26] Kumar S, Ahearne D, Hunt DM. Transphyseal Anterior Cruciate Ligament Reconstruction in the Skeletally Immature Follow-up to a Minimum of Sixteen Years of Age. *J Bone Joint Surg Am.* 2013;95:e1(1-6). <https://www.ncbi.nlm.nih.gov/pubmed/23283378>

[27] Falciglia F, Panni AS, Giordano M, Aulisa AG, Guzzanti V. Anterior cruciate ligament reconstruction in adolescents (Tanner stages 2 and 3). *Knee Surg Sports Traumatol Arthrosc.* 2016;24:807-14. <https://www.ncbi.nlm.nih.gov/pubmed/26860104>

[28] Hui C, Roe J, Ferguson D, Waller A, Salmon L, Pinczewski L. Outcome of Anatomic Transphyseal Anterior Cruciate Ligament Reconstruction in Tanner Stage 1 and 2 Patients With Open Physes. *Am J Sports Med.* 2012;40:1093-8. <https://www.ncbi.nlm.nih.gov/pubmed/22392559>

[29] Placella G, Bartoli M, Peruzzi M, Speziali A, Pace V, Cerulli G. Return to sport activity after anterior cruciate ligament reconstruction in skeletally immature athletes with manual drilling original all inside reconstruction at 8 years follow-up. *Acta Orthop Traumatol Turc.* 2016;50:635-638. <https://www.ncbi.nlm.nih.gov/pubmed/27817976>

[30] Mitchell JJ et al. Delayed anterior cruciate ligament reconstruction in young patients with previous anterior tibial spine fractures. *Am J Sports Med.* 2016;44:2047-56. <https://www.ncbi.nlm.nih.gov/pubmed/27159316>