

Lesiones de SLAP. Experiencia sobre 100 casos

SLAP injuries. Experience about 100 cases

Jiménez Martín, Antonio
Najarro Cid, Francisco Javier
Navarro Martínez, Silvia
Santos Yubero, Francisco Javier

Servicio de Cirugía Ortopédica y Traumatología. Hospital FREMAP Sevilla.

antonio_jimenez10@hotmail.com

Rev. S. And. Traum. y Ort., 2022; 39 (2/4): 37-50

Recepción: 14/10/2022. Aceptación: 05/11/2022

Resumen

Introducción y objetivos

Las lesiones de SLAP tienen una frecuencia del 3.9% al 12%, siendo hasta del 35% en deportistas de contacto. Nuestro objetivo es revisar esta patología en nuestro centro, a propósito de 100 pacientes.

Material y métodos

Estudio observacional, descriptivo y retrospectivo, sobre 100 pacientes. Analizamos edad media, sexo, lateralidad, profesión, tipo de SLAP, lesiones asociadas, técnica quirúrgica, complicaciones, test de Rowe, Constant y UCLA, entre otros datos.

Resultados

91% varones, 9% mujeres. Edad media de 41.2 ± 10.1 años, 69% derechos y 31% izquierdos. Hallazgos intraoperatorios: SLAP predominante, tipo II (62%). Lesiones del manguito rotador (21%), Bankart (8%) y Hill-Sachs (8%). Descompresión subacromial en el 52.3% y reparación del SLAP en el 64.8%, con 1.3 ± 0.9 ar-

Abstract

Introduction and objectives

SLAP lesions have a frequency of 3.9% to 12%, being up to 35% in contact sportsmen. Our objective is to review this pathology in our center, regarding about 100 patients.

Material and methods

Observational, descriptive and retrospective study about 100 patients. We analyzed mean age, sex, laterality, type of SLAP, associated lesions, surgical technique, complications, Rowe, Constant and UCLA tests, among other data.

Results

91% males, 9% females. Mean age 41.2 ± 10.1 years, 69% right and 31% left. Intraoperative findings: predominant SLAP, type II (62%). Rotator cuff (21%), Bankart (8%) and Hill-Sachs (8%) injuries. Subacromial decompression in 52.3% and SLAP repair in 64.8%, with 1.3 ± 0.9 anchors per patient. Final mean results: Rowe test: 81.5 ± 18.9 points; Constant test 64.3 ± 18.8 points; UCLA test 25.4 ± 7.6 points. In type II, we per-

pones por paciente. Resultados medios finales: Test Rowe: 81.5 ± 18.9 puntos; test de Constant 64.3 ± 18.8 puntos; test UCLA 25.4 ± 7.6 puntos. En las tipo II, realizamos una inserción labral en el 78.5% de los casos, sin diferencias en cuanto a Constant respecto tenotomía/tenodesis: 65.2 ± 18.3 frente a 55.1 ± 18 puntos, $p > 0.05$. Seguimiento 2 ± 0.5 años.

Conclusiones

Las lesiones de SLAP suponen una causa de omalgia a considerar. Su tratamiento artroscópico permite obtener resultados favorables y diagnosticar-tratar otras patologías concomitantes. En nuestra experiencia, en los casos tipo II realizamos inserción labral, obteniendo mejores resultados que cuando se realizaba otra técnica, como la tenodesis, aunque de modo no significativo.

Palabras clave: SLAP, Rowe, Constant, UCLA.

formed labral reinsertion in 78.5% of the cases, with no differences in terms of Constant with respect to tenotomy/tenodesis: 65.2 ± 18.3 vs. 55.1 ± 18 points, $p > 0.05$. Follow up 2 ± 0.5 years

Conclusions

SLAP lesions are a cause of omalgia to be considered. SLAP's arthroscopic treatment allows to obtain favorable results and to diagnose and treat other concomitant pathologies. In our experience, in type II cases we performed labral reinsertion, obtaining better results than another technique, such as tenodesis, although it was not significant.

Key words: SLAP, Rowe, Constant, UCLA.

Introducción

Desde el punto de vista anatómico, la articulación glenohumeral es la más móvil del organismo y es la diartrosis que más frecuentemente se luxa. La estabilidad de dicha articulación depende una superficie articular convavo-convexa, de la presión articular, de la adhesión-cohesión del líquido articular, así como, de estructuras capsuloligamentosas, de las que destacan algunas como el ligamento glenohumeral superior, medio o inferior. En este sentido, también el labrum glenoideo aumenta la profundidad de la cavidad glenoidea, hasta un 75% de la cabeza humeral verticalmente y hasta un 57% en dirección transversal, lo cual confiere estabilidad articular. En 1985 Andrews¹ describió las lesiones en la región superior del labrum, siendo 5 años después, en 1990, cuando Snyder² formuló por primera vez una clasificación de estas lesiones también conocidas como lesiones "SLAP" (Superior Labrum Anterior and Posterior).

Las lesiones del labrum superior tienen una escasa frecuencia, en torno al 3.9%, 6% ó 12%, según los distintos autores, siendo en los practicantes de deportes de contacto de hasta un 35%³.

Su tratamiento se ha popularizado con hasta un aumento del 464% de reparaciones labrales desarrolladas entre 2002 y 2010, según Werner⁴, con una incidencia que se aumentó desde los 4/100000 habitantes, en 2002, hasta los 22.3/100000 habitantes en 2010⁵.

El objetivo principal de este trabajo es revisar la experiencia propia con esta patología en nuestro centro.

Material y métodos

Se ha llevado a cabo un estudio observacional, descriptivo, retrospectivo, donde se recogieron las siguientes variables (tabla1):

Tabla 1. Se muestran las principales variables analizadas.

Datos de filiación:
Edad, sexo, lateralidad, profesión.
Estudios de imagen:
Hallazgos de resonancia nuclear magnética (RNM). Tipos de lesión de SLAP. Presencia de lesiones asociadas como quistes labrales, lesiones del manguito rotador, Bankart o Hill-Sachs.
Exploración clínica:
Confirmación de signos clínicos de afectación subacromial, bicipital, inestabilidad o maniobras diagnósticas de SLAP, tales como el test de O'Brien.
Aspectos de la intervención.
Tiempo de intervención. Estancia media. Tiempo de rehabilitación. Hallazgos quirúrgicos. Técnicas y procedimientos realizados. Número de anclajes empleados.
Complicaciones.
Movilización de implantes, tendinopatía de la porción larga del bíceps...etc.
Resultados finales laborales.
Altas o incapacidades.
Resultados clínicos de tests
Rowe, Constant, UCLA ⁴ .

Realizamos un estudio de análisis de medias, medianas y desviaciones típicas para las variables de carácter cuantitativo. Así mismo, para las variables cualitativas se utilizaron tablas de frecuencias.

En los datos de SLAP tipo II, segmentamos la muestra en este subgrupo y tratamos de estudiar posibles diferencias significativas que surgieran a modo de estudio piloto. Para ello, se estudió la normalidad de las variables mediante los test de Kolmogorov Smirnov y Shapiro Wilk. De este modo, para el análisis de las variables cuantitativas, como el test de Constant, se utilizó el test de U de Mann Whitney para valorar las posibles diferencias entre tenotomía y tenodesis en este tipo II.

Los datos fueron analizados mediante el programa estadístico SPSS versión 20.0.

Tiempo de seguimiento: 2 +/- 0.5 años, con mínimo en 1 año y máximo en 3 años.

Resultados

Analizamos a 100 pacientes. La edad media fue de 41.2 ± 10.1 años, con un 91% de hombres, frente a 9% de mujeres. Los hombros intervenidos fueron derechos en un 69%, frente a un 31%, que fueron izquierdos. La profesión más frecuente en nuestra serie fueron trabajadores de esfuerzos, como los peones de la construcción, con un 10% de la serie, seguidos por otras profesiones, como montadores, mozos de almacén, estibadores o yeros, con un 6% del total cada uno de estos grupos de pacientes. Otras profesiones como policía, representaron casos aislados, con un 2% del total cada una. La mayoría de los pacientes referían como mecanismo de lesión la tracción del miembro afectado, con hiperabducción en un tercio de los casos. Así mismo, los traumatismos directos eran la segunda causa lesiva referida.

En cuanto al estudio preoperatorio, se confirmó el hallazgo de la lesión de SLAP en un 58% de los casos con resonancia nuclear magnética (RNM), (ver figura 1) frente a un 42% donde no se produjo este hallazgo, a pesar de que sí se confirmó dentro del quirófano.

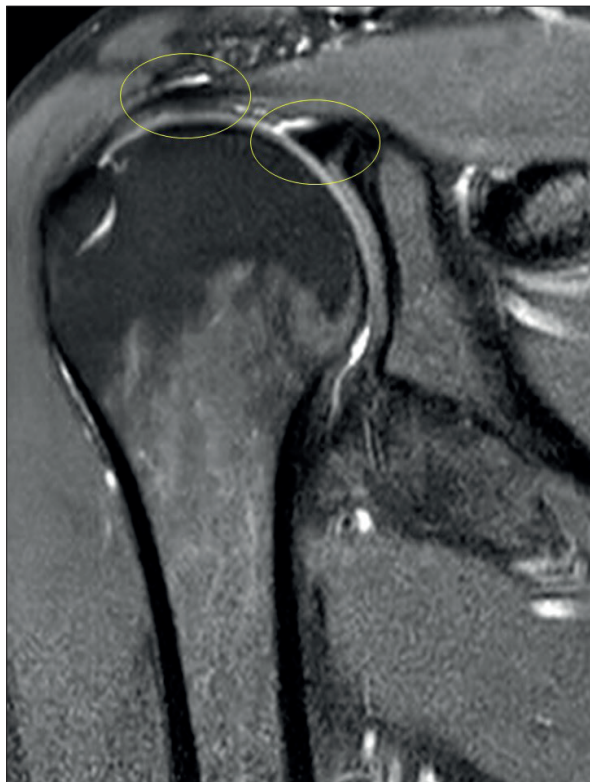

Figura 1. Se objetiva discontinuidad en zona anterior y superior del labrum, en la proximidad de la inserción bicipital, lo que correspondería con lesión de SLAP.

Discontinuidad en el grosor del manguito, compatible con lesión parcial del mismo, tipo Partial Articular-Side Supraspinatus Avulsion (P.A.S.T.A.) Obsérvese la asociación entre lesiones SLAP y lesiones en manguito.

De esos casos confirmados antes de la cirugía, un 62% correspondía a un SLAP tipo II. Los quistes fueron descritos en 15 casos de los 100 totales, aunque sólo en 4 de los casos con quis-

tes se objetivó una compresión del supraescapular. Con respecto a las lesiones del manguito, de modo preoperatorio, en el estudio de imagen, se observó un manguito sin hallazgos patológicos en el 35% de los casos, tendinitis en el 47%, rotura parcial en el 10% y rotura completa en el 8%. La lesión de Bankart se objetivó en el 9% del total, la de Hill Sachs en el 9% del total. Hubo 5 casos con antecedentes previos de fractura de troquíter y otros 22 casos con daños previos en la articulación acromioclavicular, en concreto, artrosis acromioclavicular asociada y 1 caso de fractura previa de glena sin desplazamiento. Clínicamente, en la exploración preoperatoria se observó que el 67% de los pacientes presentaban positividad en la exploración del manguito rotador y espacio subacromial, especialmente en los signos de Yocum, Neer o Hawkins. Por otro lado, la afectación bicipital en test como el de Yergason o Ludington, apareció positiva en un 33% de los casos, frente a las maniobras para valorar la inestabilidad, como el sulcus o la maniobra de aprensión, que resultaron positivas en un 21% de los casos. Finalmente, las maniobras como el test de O'Brien para valorar las lesiones labrales superiores fueron positivas en nuestra serie en un 39%.

En cuanto a la intervención, colocamos al paciente en decúbito lateral, con el brazo en tracción. Usamos un portal posterior principal para el acceso a la articulación glenohumeral. Un portal anterior en el "triángulo de seguridad" entre glena, bíceps y subescapular y un portal accesorio anterosuperior lateral, desde dónde, además de ayudarnos para capturar hilos y anudar, podemos tener una visión muy útil de toda la glena y controlar despegamientos labrales anteriores o posteriores a la inserción bicipital. En la técnica quirúrgica debemos proceder a desbridar la zona y refrescar el reborde glenoideo, para colocar anclajes, que en nuestro caso son todo sutura y reparar la lesión. (Figuras 2-5).

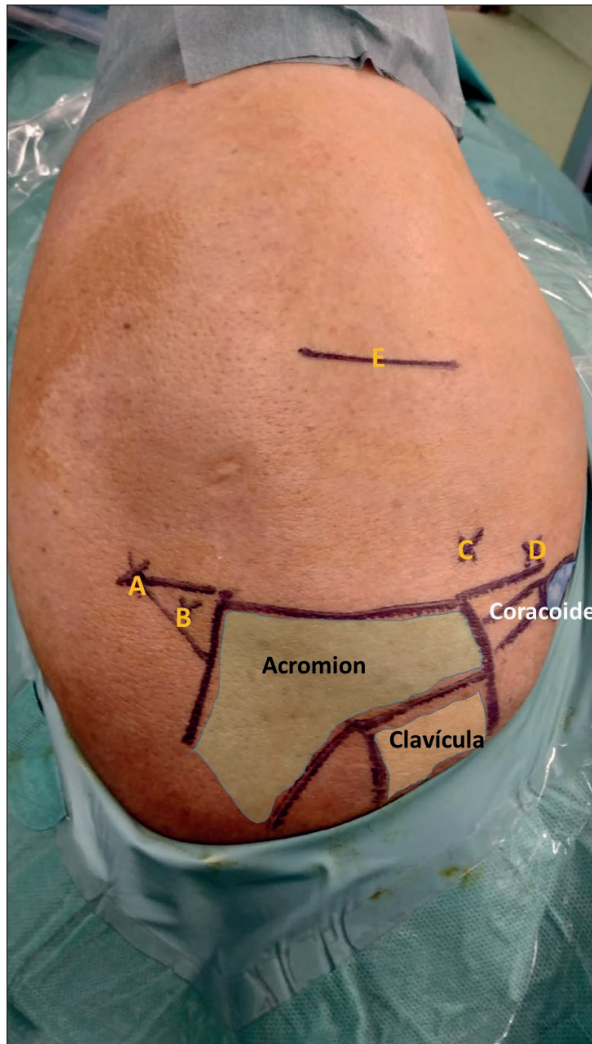


Figura 2. Paciente en decúbito lateral, con brazo en tracción. Visión superior. Se pintan los rebordes óseos y principales portales. Se identifica acromion, clavícula y coracoide. A. Portal posterior principal, a 2 cm distal al extremo posterosuperior acromial y 1 cm medial. B. Útil para visionado glenohumeral y como portal de inicio, siempre dirigiendo trócar hacia coracoide. B. Portal posterior secundario, a 1 cm distal y 1 cm medial al extremo posterosuperior acromial. C. Portal anterosuperior lateral, a 1 cm del ángulo anterosuperior acromial, como punto de incidencia a la glena, siendo útil para colocar implantes, control de suturas y visión global de la glenoides desde superior. D. Portal anterior, como acceso glenohumeral anterior, útil para colocar implantes y sutura labral. E. Zona de seguridad, más allá de 5 cm del acromion existiría riesgo de lesión del axilar (3-7 cm).

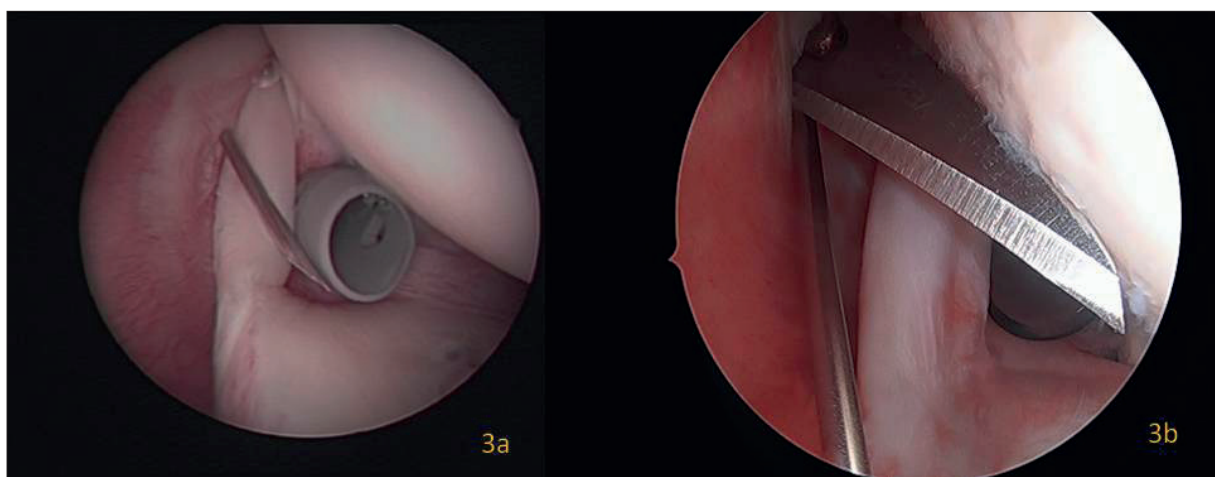


Figura 3. Figura 3a. Acceso artroscópico con aguja próximo al bíceps, en el intervalo rotador, portal accesorio anterosuperior lateral. Figura 3b. Acceso con bisturí siguiendo el trayecto de la aguja intramuscular para crear el portal accesorio anterosuperior lateral.

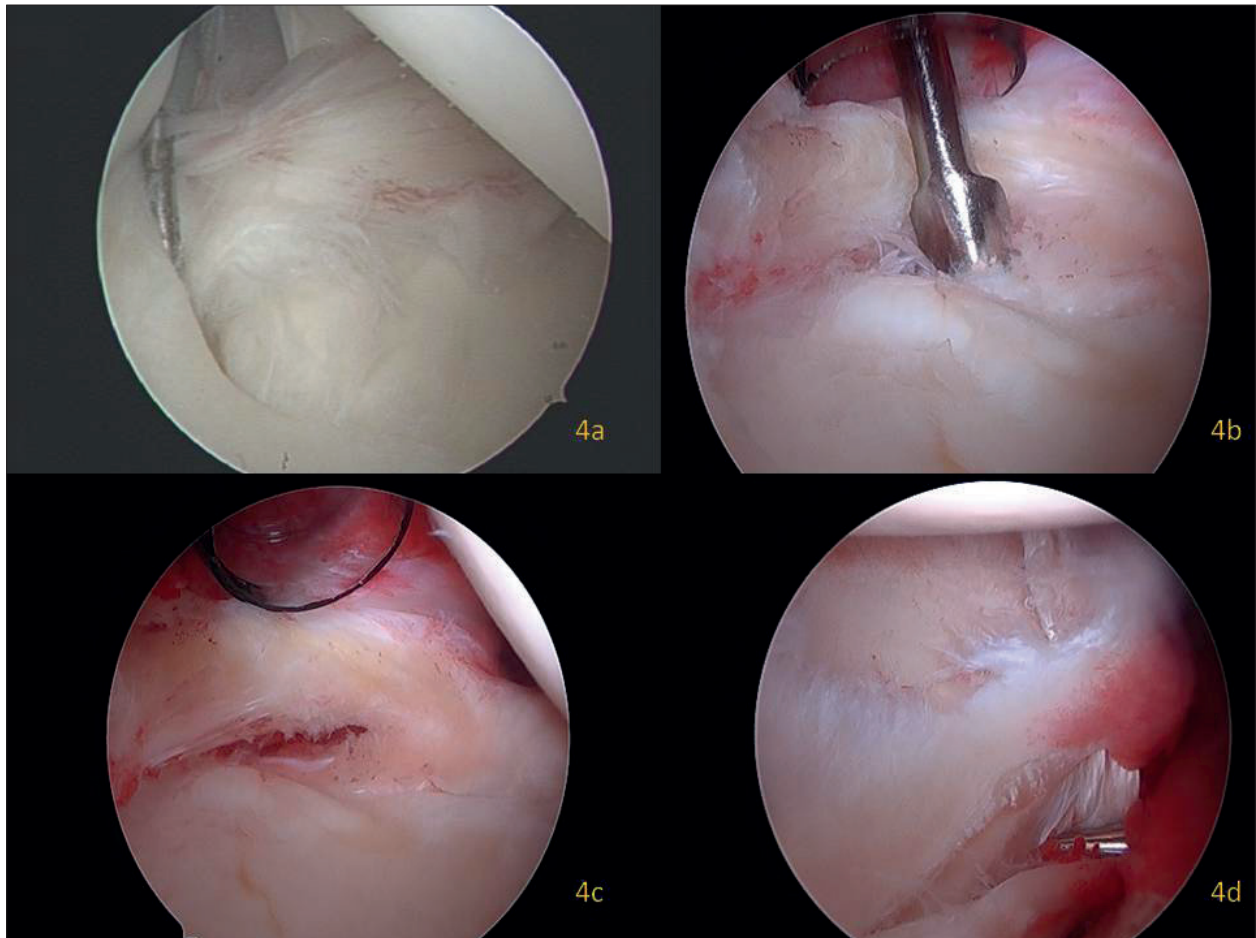


Figura 4. Figura 4a. Degeneración en la inserción labral bicipital, que muestra una laxitud propia de una desinserción, compatible con SLAP tipo II. Figura 4b. Tras identificar la lesión se procede al desbridamiento labral, con despegamiento del mismo y cruentación del reborde glenoideo. Figura 4c. Una vez preparado el labrum se podrá facilitar la colocación de implantes, para su re inserción. Figura 4d. Visión desde el portal anterosuperior lateral, donde se objetiva desprendimiento labral en su parte posterior. En este caso, compatible con SLAP tipo II B.

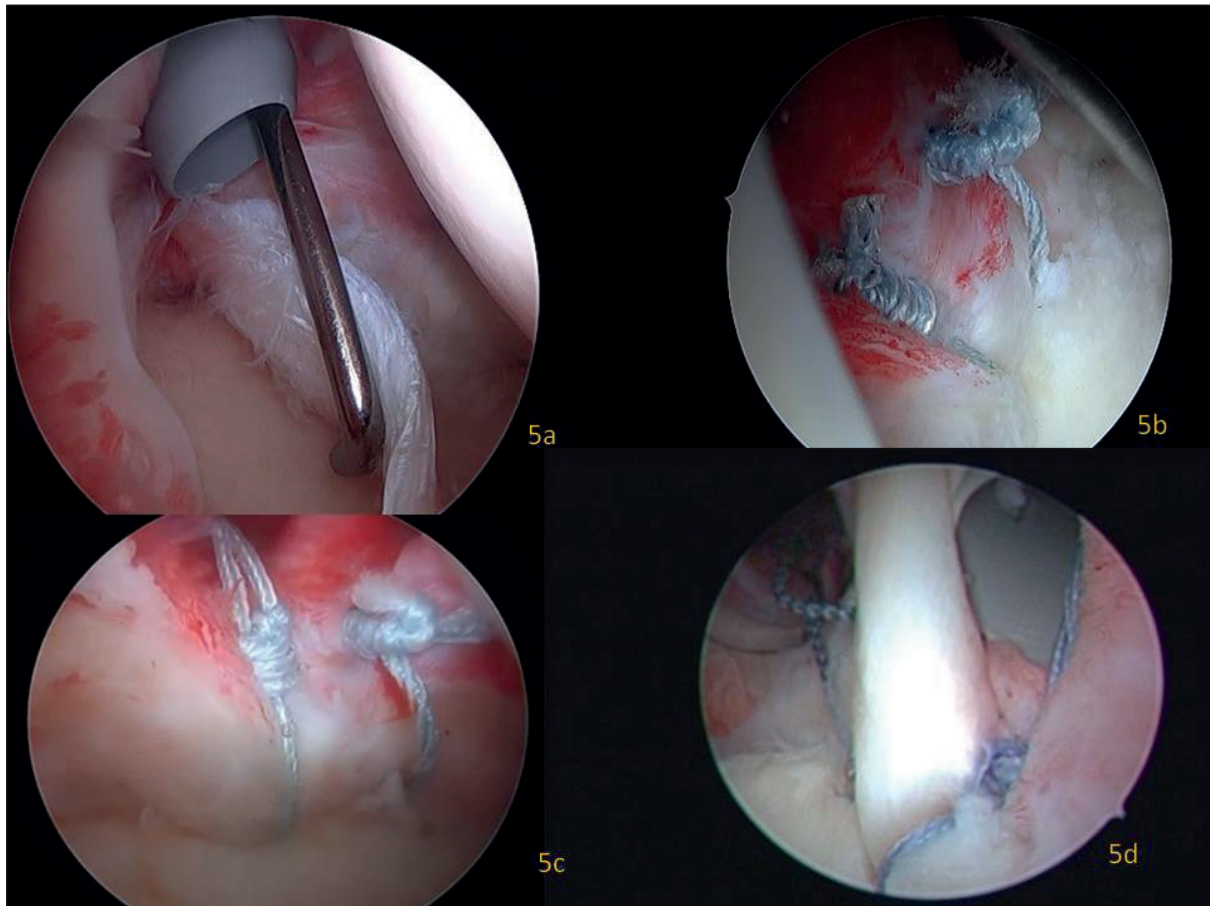


Figura 5. Figura 5a. Visión artroscópica desde el portal posterior principal. Con el palpador se muestra un fragmento en asa de cubo en la inserción labral bicipital, compatible con SLAP III. Figura 5b. Ejemplo de reparación con implantes todo sutura. Visión desde el portal anterosuperior lateral. Figura 5c. Ejemplo de reparación labral por lesión IIA de SLAP, donde los implantes son todo sutura. Se ha dejado un margen de seguridad de al menos 3 mm respecto de la inserción bicipital, para evitar generar zonas de isquemia en la reparación que se tradujeran en dolor en la fase postquirúrgica. Figura 5d. La colocación de un único implante con 4 hilos permitiría una reinserción anterior y posterior del complejo bicipital utilizando un solo anclaje. Sin embargo, la proximidad al bíceps supone una causa de dolor postoperatorio. Además, toda la tensión recaería en un solo implante, con el mayor riesgo de fallo, respecto de colocar 2 implantes separados y con tensión controlada.

El tiempo de la intervención de 79.6 ± 27.7 minutos, con una estancia media de 1.8 ± 0.6 días y con un tiempo de rehabilitación de mediana de 3.5 meses, (predominando los 4 meses en el 64.1% de los pacientes intervenidos). Entre los hallazgos quirúrgicos, se confirmó la lesión de SLAP en el

100% de los casos, lo que es casi un 40% más que los hallazgos iniciales de la resonancia previa, predominando el tipo II en un 62% de los casos, 14% el tipo I, 12% el tipo III, 10% el tipo IV y el tipo VII en un 2%. (Ver figura 6).

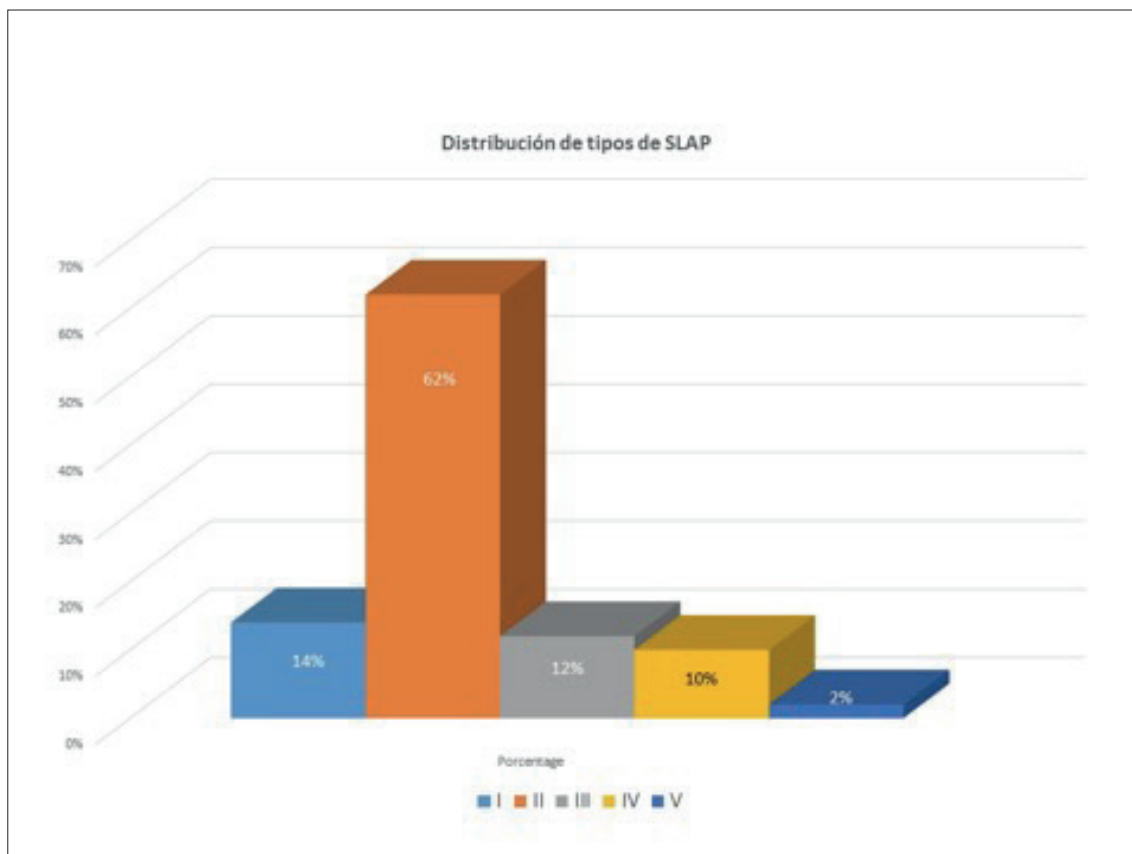


Figura 6. Distribución de lesiones SLAP, siendo la más frecuente, con un 62% de los casos, el tipo II.

El manguito rotador aparecía sin afectación en el 30% de los casos, resultando con tendinitis un 49%, roturas parciales un 11% y completas un 10%. La lesión de Bankart y la de Hill-Sachs aparecieron en 8 casos. Por otro lado, los procedimientos más utilizados fueron el desbridamiento de las lesiones en el 61.4% de los casos operados, regularización mediante termocoagulación con vaporizador artroscópico en el 90%, descompresión subacromial en el 52.3%, reparación del manguito rotador en el 18.4%, con un 6.8% de tenotomías de la porción larga del bíceps, y hasta un 64.8% de reinserciones labrales. El número de arpones utilizados fue de 1.3 ± 0.9 arpones por paciente. Los arpones utilizados eran arpones bioabsorbibles, y dentro de ellos, los hubo con sistema de anclaje “sin nudo” en un 45% de los casos reparados (como Bioknotless y Lupine de DePuy Mitek® de 3 mm), frente al 55% de los casos restantes, donde fueron anclajes que luego requerían nudo, destacando Iconix (Stryker®, de 2.3 mm) y Fibertak (Arthrex®. Éste último de 1.5 mm, pre-

cisando broca de 1.6 mm y sutura tipo Fiberwire del 2). La elección de uno u otro sistema dependía de las preferencias del cirujano, sin diferencias en cuanto a tiempo quirúrgico.

En cuanto a las complicaciones, no hubo infecciones, pero sí movilizaciones de los implantes en 6 casos, tendinopatías en la porción larga del bíceps en el 4 casos, arpones que protruían en la glena con omalgia residual en un 2 casos, desinserción de la reparación del SLAP en un 2, dolor regional complejo en un 1 caso, reluxación en un 1 caso, y rerrotura del manguito rotador en otro caso. Algunos de estos casos requirieron la reintervención, en concreto un 18% del total de los pacientes intervenidos.

Con respecto a los resultados finales, cabría destacar los resultados laborales y los funcionales. En cuanto a los primeros, los pacientes fueron reincorporados a su trabajo en 86% del total, y acabaron en incapacidad laboral en un 14%. En cuanto a los resultados funcionales, nos hemos

centrado en los tests validados de Rowe, Constant y UCLA. Así, para el test Rowe: 81.5 ± 18.9 puntos, para el test de Constant: 64.3 ± 18.8 puntos y para el test UCLA: 25.4 ± 7.6 puntos. En los tipo II, realizamos una reinserción labral en el 78.5% de los casos, sin diferencias en cuanto a Constant respecto tenotomía/tenodesis: 65.2 ± 18.3 frente a 55.1 ± 18 puntos, lo cual mediante la U de Mann Whitney no arrojó diferencias significativas, con $p > 0.05$.

Discusión

El avance de la artroscopia de hombro ha permitido la clasificación y tratamiento de las lesiones de SLAP. La distribución de estas lesiones en cuanto a frecuencia es la siguiente: así en el tipo I (11%) predominaría la degeneración de esta región labral; el tipo II (41-78%) se caracterizaría por una desinserción labral y del bíceps de la región superior de la cavidad glenoidea; el tipo III (33-17%) presentaría un desgarró en asa de cubo del labrum superior frente al tipo IV (5%), donde además de este asa de cubo, la afectación se extendería al anclaje bicapital. Es difícil dilucidar los distintos tipos, incluso entre los cirujanos, ya que se ha descrito una variabilidad diagnóstica incluso intraobservador de $\kappa = 0.54$ ($p < 0.001$). En este sentido, llama la atención la variabilidad diagnóstica previa interobservador e intraobservador respecto a los hallazgos dentro del quirófano, ya que, en nuestra experiencia, en la RNM previa se diagnosticó la lesión de SLAP en un 58% de los pacientes, mientras que en la exploración quirúrgica, se llegó a confirmar en el 100% de los pacientes de la serie. La persistencia de molestias, llevó a plantear una artroscopia diagnóstica, que confirmó la lesión y pudo así tratarse, a pesar de que originalmente no había una evidencia radiológica que confirmara el diagnóstico. Para Navío⁶ en el 71% de los casos el radiólogo no sospechó la lesión de SLAP, frente a un 29%, en donde se diagnosticó. Respecto a la ArthroRNM, resulta interesante que hasta un 83% de los casos de lesión de SLAP confirmados por artroscopia, en los que la ArthroRNM fue negativa para lesión de SLAP, esta lesión sí que fue sospechada en la exploración física, con lo que para Navío⁶ en su serie, la arthroRNM no aportó tanto como se esperaba en el diagnóstico de la lesión

de SLAP. Todo ello nos lleva a pensar que estas lesiones probablemente sean más frecuentes de lo que se piensa y a que pueden pasar desapercibidas, debiendo sospechar su presencia como agente etiológico de las omalgias y que la exploración es junto con la historia clínica, algo muy importante para sospecharlas.

Estos tipos no son los únicos descritos ya que hasta un 38% de los casos no son clasificables entre estos 4 grupos, apareciendo otros como el tipo V, que estaría constituido por un tipo II con una lesión de Bankart superior; el tipo VI tendría una amplia e inestable desinserción labral y del tendón bicapital; el tipo VII una separación labral y del bíceps con extensión anterior e inferiormente al ligamento glenohumeral medio; los tipos VIII y IX, con continuación de la lesión de SLAP dentro de la glenoides y el tipo X, caracterizado por un desgarró labral posteroinferior asociado a un SLAP tipo II. En nuestra experiencia, el tipo II fue el más frecuente, representando hasta un 62% de los casos.

El mecanismo lesional más habitual sería la caída con el brazo en hiperabducción, que representaría el 23-21% de los mecanismos de producción, aunque las tracciones del miembro pueden constituir entre un 16-25% de todos los casos, considerando además, que hasta un 19% de las subluxaciones pueden tener subyacente una lesión tipo SLAP. De hecho, la subluxación inferior conduciría preferentemente a una lesión tipo II. Entre los deportes asociados destacaría el rugby, con una incidencia de 67.8 hombros dañados por cada 1000 horas de rugby jugadas³. Por tanto, además del mecanismo de "peel back" en lanzadores, se han descrito estas lesiones en pacientes que han sufrido movimientos repetitivos por encima del hombro (41% de los casos recogida en la bibliografía⁶), traumatismos directos (33%), lesiones por tracción o incluso lesiones de SLAP no asociadas a un mecanismo claro. Este microtrauma ocasionado en los lanzadores por encima del hombro, como los jugadores de Baseball, puede también provocar lesiones de SLAP⁷. En nuestra serie más de un 30% de los pacientes presentaban episodios de hiperabducción como mecanismo lesional.

Un aspecto de interés sería la asociación de estas lesiones de SLAP a patología del manguito rotador en hasta un 2.5%, entre un 10-48% para

Parentis⁸, entre un 45-73% de los jugadores de béisbol con lesión de SLAP⁹, siendo un 29% roturas parciales y un 11% roturas completas de manguito. También se ha demostrado la asociación con condromalacia glenohumeral en un 10%, lesiones de Bankart en un 17-22% , (que en nuestra experiencia ha sido de un 8% de los casos), lesiones labrales posteriores en un 11%, quistes labrales en un 89%¹⁰, (que en nuestra experiencia ha sido del 15%); el complejo Buford en un 83.3% ($p < 0.003$) o en general, se ven asociadas a la inestabilidad glenohumeral, con aspectos como la lesión de Hill Sachs, (siendo nuestra frecuencia de lesiones de Hill-Sachs del 8%). En este sentido, Mihata¹¹ ha demostrado que la creación de una lesión SLAP tipo II en cadáver conllevaría una traslación glenohumeral anterior de 0.6 mm a 60° de abducción y a 90° de rotación externa y ello podría afectar al manguito rotador. Sólo un 28% son lesiones de SLAP serían aisladas. Las lesiones tipo I se asocian a lesiones en el supraespinoso y a positividad en el signo de Speed, con $p = 0.012$ y $p = 0.001$, respectivamente; las lesiones tipo II en menores de 40 años se asociarían a lesiones de Bankart y aquellas en mayores de 40 años se asocian a omartrosis o desgarros en el supraespinoso, como describe Familiari¹². Finalmente, las tipo III-IV se asociarían a lesiones tipo Bankart¹³. En nuestra experiencia, reconocemos que el principal motivo de consulta es la omalgia, derivada usualmente como síndrome subacromial, con una lesión de SLAP subyacente. Por ello, consideramos la importancia de conocer la asociación de estas lesiones con la patología del manguito rotador.

En la exploración los signos de Kibler, Kim u O'Brien determinan una especificidad en el diagnóstico del 91.5%, 96.9% ó 98.5%, respectivamente. Otros tests como el Jobe, Crank, o la supinación-rotación externa contrarresistencia con el brazo abducido y el codo flexionado, o el *dynamic labral shear test*, pueden también ayudar al diagnóstico¹². En nuestra serie el test de O'Brien fue positivo de modo preoperatorio en el 48% de los pacientes. Todas estas pruebas ponen en tensión la zona superior del labrum, una zona con rica inervación nociceptiva y simpática¹⁴. El diagnóstico se completa con la radiografía, con la resonancia y especialmente, con la artrografía-resonancia (ArthroRNM¹⁵), con una sensibilidad del 89%, espe-

cificidad del 91% y precisión del 90% para el diagnóstico de las lesiones de SLAP. Todos nuestros pacientes fueron sometidos a RNM antes de ser intervenidos. De este modo, en la radiografía podemos tener en cuenta un ángulo crítico del hombro inferior a 30°, que para Patzer¹⁶ se ha asociado con lesiones SLAP tipo II-IV aisladas. Igualmente, en la resonancia, un aumento de señal y anchura entre reborde glenoideo y labrum superior a 2.5 mm tendría una sensibilidad para diagnosticar una lesión de SLAP de hasta un 46% y una especificidad del 85%. Estas pruebas de imagen ayudan a descartar otras patologías, que son variantes de normalidad y que pudieran repararse por error, como son el foramen sublabral, un foramen sublabral, o un ligamento glenohumeral medio cordonal y la ausencia del labrum anterosuperior (Buford), aunque para estas lesiones el diagnóstico fundamental será el que se realice intraoperatoriamente. Y obviamente un hallazgo en RNM debe de corroborarse con la adecuada exploración y sospecha clínicas, ya que hasta el 93% de las RNM de jugadores profesionales de balonmano estudiados tendrían anomalías en el labrum, pero sólo un 37% finalmente son sintomáticos¹².

Respecto del tratamiento hay mucha controversia. Autores como Altintas¹⁷ recomendaban para el tipo I el desbridamiento artroscópico; para el tipo II se reservaría la reparación con arpones reabsorbibles, ya que el desbridamiento exclusivo determinaría que sólo un 50% de los pacientes volviera al nivel funcional previo al traumatismo, siendo este porcentaje menor en aquellos pacientes frutos de accidentes de trabajo, con un 37%. Para el tipo III la escisión artroscópica del asa de cubo sería lo más indicado, especialmente si el anclaje bicipital no está afectado, aunque si el asa de cubo es superior al 50% del diámetro del labrum, podría repararse como si de un desgarro se tratara, en vez de sólo escindirlo; finalmente, para el tipo IV, si la lesión engloba a menos de la mitad del tendón bicipital, normalmente se ha de proceder a su desbridamiento, pero si engloba a más del 50%, entonces el desgarro sería reparado reinsertándolo al fragmento mayor del bíceps remanente mediante una tenodesis. También en cuanto a este tratamiento, existe variabilidad intraobservador con un $\kappa = 0.45$. No obstante el tratamiento artroscópico ha supuesto buenos resultados en la bi-

bliografía, con una mejoría en el test DASH en el 63% de los pacientes con lesiones SLAP aisladas, y hasta un 73% en los casos de lesiones asociadas¹². La reparación artroscópica de las lesiones tipo II ha supuesto una mejoría en el test UCLA (18.1 ± 3.3 puntos preoperatorios Vs 31.3 ± 3.7 puntos postoperatorios), estadísticamente significativa ($p < 0.05$), con una recuperación al nivel previo al traumatismo en una media de 9.4 meses¹⁸.

En el tipo II hay aún más controversia. Así, autores como Navio⁶ indicaron que, aunque algunos estudios planteaban que en pacientes mayores de 35 años los resultados fueran mejores con la tenodesis, pensaban, que, al igual que otros autores, que en pacientes, con alta demanda funcional y si además tuvieran lesiones asociadas, se obtendrían buenos resultados con la reparación¹⁹, al menos en un entorno laboral. Los resultados favorables de la reparación oscilarían entre el 71-97% de los casos para Werner⁴. En este trabajo, el resultado medio final fue de un test de Constant de 64.3 ± 18.8 puntos puntos. Para Johannsen²¹, en las lesiones tipo II se indicaría la reparación para menores de 40 años, activos, o que desarrollaran actividades por encima de la cabeza. Se reservaría la tenodesis para pacientes entre 40-50 años, o pacientes mayores de 40 años, que desarrollaran actividades laborales o deportivas con requerimientos funcionales bajos o moderados o trabajadores manuales de esta franja de edad. Finalmente, se indicaría la tenotomía para mayores de 50 años o pacientes con bajas demandas funcionales, teniendo en cuenta que con esta técnica ocurre el signo de Popeye entre un 10-25%²⁰ de los casos²¹. Actualmente está aumentando la incidencia de tenodesis^{22,23}.

Sin embargo, se recogen hasta un 32% de malos resultados tras la cirugía, con hasta un 9-55% de los pacientes incapaces de desarrollar el nivel previo de actividad deportiva²⁴ y hasta un 75% de los pacientes con dolor y limitación en el rango de movimiento final o sólo un 22% de los atletas operados capaces de volver al nivel deportivo previo a la lesión²⁴. Incluso para atletas se podría intentar agotar el tratamiento rehabilitador antes de plantear la cirugía, porque los resultados óptimos no son garantizables. Para Freijomil²⁴ había factores que oscurecerían el pronóstico quirúrgico de esta patología como la edad, la diabetes, tabaco ($p = 0,004$)²⁵, brazo dominante afectado (en el

62.5% de su serie), neurosis de renta (50%) y antecedente de traumatismo directo sobre el hombro (42.5%). Para Werner⁴, la presencia de patología bicipital, desgarros del manguito rotador, patología con impingement acromioclavicular, artrosis, problemas con el instrumental y lesiones condrales, pueden ensombrecer el pronóstico de esta cirugía reparadora. La reintervención tras una cirugía de SLAP surge en un 2,5-28% de los casos²⁵. En estas reartroscopias a pacientes que han evolucionado desfavorablemente tras la reparación de SLAP han encontrado fallos por reacciones a cuerpo extraño de los implantes, en un porcentaje del 6.3%. En estos casos debe de realizarse un desbridamiento y eliminar los restos de anclajes previos, debemos estimular el sangrado en el reborde glenoideo y colocar anclajes para reparar el labrum posteriormente al bíceps si el daño labral está a 1cm al menos desde el bíceps, así como otro anclaje anterior separado más de 3 mm, para no afectar a la vascularización bicipital^{4,26}. Esta vascularización glenoidea dependería de la rama circunfleja escapular de la arteria subescapular y de la arteria circunfleja posterior humeral, dejando una zona superior con menor vascularización, que tendría la suplencia de la rama acromiotorácica de la axilar para cubrir hasta 1,2-1,5 cm desde el origen insercional bicipital²⁶, predisponiendo a la lesión¹² si el anclaje anterior se coloca a menos de 3 mm de la inserción bicipital. La tenodesis ha sido una alternativa de tratamiento de rescate satisfactoria frente a las reparaciones de SLAP fallidas. En casos de capsulitis retráctil es necesario realizar además, artrolysis²⁵.

Desde el punto de vista técnico, puede ser muy útil la realización del portal de Wilmington²⁷, a 1 cm lateral al ángulo posterolateral acromial, y/o un portal superior anterolateral, a 1 cm anterior y 1 cm lateral al acromion en su vertiente anterior, a través del intervalo rotador. La cicatrización incluso de estos portales del intervalo o que afectan a la zona anterior del manguito se alcanzaría en 6 semanas²⁸. De hecho, para Oh²⁹, el portal artroscópico a través del manguito rotador, a 53 mm del nervio supraescapular, puede ser seguro y eficaz, con mejorías clínicas estadísticamente significativas, ($p < 0.001$). Así, por ejemplo, en la serie de 58 casos de Oh²⁹, el test UCLA mejoró desde los 21.5 ± 4.45 puntos, hasta los 33.3 ± 2.7 puntos,

al igual que el test de Constant, desde los 79.8 ± 9.9 puntos hasta los 95.8 ± 5 puntos postoperatorios. Sin embargo, otros autores no recomendaban este acceso a través del manguito rotador, ya que los resultados en la escala ASES serían de 95.6 puntos, frente al acceso a través del intervalo rotador, con 86.9 puntos²⁹. En los casos de lesiones de SLAP asociadas a roturas del manguito rotador, si la edad es superior a los 50 años, los resultados son mejores con la reparación del manguito y la tenotomía bicipital frente a la reparación del manguito y la lesión de SLAP (Test UCLA 32.1 puntos Vs 27.9 puntos, $p < 0.05$). Nosotros hemos intentado reducir la manipulación excesiva a través del manguito rotador con objeto de no lesionarlo, y utilizamos como ayuda el acceso a través del intervalo rotador. Otro aspecto técnico interesante está en relación con los implantes utilizados. Así, en un estudio de 234 pacientes, se observó⁵ que sólo existieron diferencias entre el uso de anclajes con y sin nudo, respecto del número de complicaciones (más rigidez, más dolor en actividades por encima de la cabeza), con $p = 0.008$, siendo éstas más frecuentes, con los anclajes anudados (ver figuras 5b y 5c). No encontró diferencias respecto a complicaciones respecto de la posición utilizada ($p = 0.22$), posición de los portales ($p = 0.19$), diseño del anclaje ($p = 0.6$) o posición del anclaje ($p = 0.92$). Teóricamente los sin nudos supondrían menor irritación tisular y tendrían menor tasa de revisión que los anudados. También se ha descrito menor tiempo quirúrgico con anclajes sin nudo³⁰. Sin embargo, para DeFazio²⁵, hay más reintervenciones cuando se utilizan anclajes sin nudos ($p = 0.007$). Otro tema a considerar es que es mejor repartir la tensión entre varios anclajes, que con un único anclaje y no colocarlo directamente a las 12 h en el esquema glenoideo.

Así mismo, el tratamiento de las lesiones de SLAP, podría condicionar la recuperación de los quistes parabrales¹⁰, (con una frecuencia de asociación del 69% y cuya frecuencia ha sido del 15% en nuestra experiencia), con mejoría en los casos de compresión del supraescapular (pasando el test Rowe desde los 61.5 a los 98 puntos)⁸. La colocación de los arpones en la reparación de la lesión de SLAP, posteriores al bíceps, supondría unas fuerzas de carga soportables por parte de la sutura superiores, frente a la colocación por delante y de-

trás de dicho tendón, (162.06 N Vs 156.28 N). En nuestros casos hemos utilizado arpones de tipo reabsorbible, sin necesidad de nudos desde el exterior, lo cual consideramos que facilita el desarrollo de la intervención. Utilizamos 1.3 ± 0.9 arpones por paciente, partiendo de 1 hasta un máximo de 3 arpones.

Al igual que otros autores⁶, creemos que un cirujano de hombro debe de estar técnicamente preparado para resolver una lesión de SLAP y debe de disponer del instrumental e implantes necesarios para tratarla si la encuentra cuando realice una artroscopia de hombro por cualquier otra razón. El conocimiento de esta patología y de, en definitiva, toda la patología de la porción larga del bíceps³¹ creemos que es decisivo para un correcto abordaje de la patología del hombro.

CONCLUSIONES:

Las lesiones de SLAP constituyen una importante causa de omalgia, que tiene importante repercusión en el mundo laboral, aunque probablemente menos sospechada preoperatoriamente de lo que debería. El diagnóstico precoz mediante la exploración, confirmada por la RNM y tratada mediante el avance actual de la artroscopia de hombro, ha supuesto la reincorporación laboral de muchos pacientes con omalgia persistente. Resulta de interés la búsqueda de otras lesiones concomitantes a la de SLAP para optimizar el resultado del tratamiento quirúrgico de estos pacientes.

Conflicto de intereses

“Los autores no hemos recibido ayuda económica alguna para la realización de este trabajo. Tampoco hemos firmado ningún acuerdo por el que vayamos a recibir beneficios u honorarios por parte de alguna entidad comercial. Por otra parte, ninguna entidad comercial ha pagado, ni pagará a fundaciones, instituciones educativas u otras organizaciones sin ánimo de lucro a las que estamos afiliados.”

Bibliografía

1. Andrews JR, Carson WG Jr, McLeod WD. Glenoid labrum tears related to the long head of the biceps. *Am J Sports Med.* 1985 Sep-Oct;13(5):337-41. DOI: 10.1177/036354658501300508. <https://pubmed.ncbi.nlm.nih.gov/4051091/>
2. Snyder SJ, Karzel RP, Del Pizzo W, Ferkel RD, Friedman MJ. SLAP lesions of the shoulder. *Arthroscopy.* 1990;6(4):274-9. DOI: 10.1016/0749-8063(90)90056-j. <https://pubmed.ncbi.nlm.nih.gov/2264894/>
3. Funk L, Snow M. SLAP tears of the glenoid labrum in contact athletes. *Clin J Sport Med.* 2007 Jan;17(1):1-4. DOI: 10.1097/JSM.0b013e31802ede87. <https://pubmed.ncbi.nlm.nih.gov/17303998/>
4. Werner BC, Brockmeier SF, Miller MD. Etiology, Diagnosis, and Management of Failed SLAP Repair. *J Am Acad Orthop Surg.* 2014 Sep;22(9):554-65. DOI: 10.5435/JAAOS-22-09-554. <https://pubmed.ncbi.nlm.nih.gov/25157037/>
5. Onyekwelu I, Omar K, Zuckerman JD, Rokito AS, Young WK. The rising incidence of arthroscopic superior labrum anterior and posterior (SLAP) repairs. *J Shoulder Elbow Surg.* 2012 Jun;21(6):728-31. DOI: 10.1016/j.jse.2012.02.001. <https://pubmed.ncbi.nlm.nih.gov/22608836/>
6. Navío Fernández F, Miranda I, Sánchez-Alepuz E, Shahin M, Pastor-Fernández E, Carratalá V, et al. Superior labral anterior to posterior (SLAP) injury in the workplace. *Rev Esp Cir Ortop Traumatol.* 2019;63(4):261-7. DOI: 10.1016/j.recot.2019.03.003. <https://pubmed.ncbi.nlm.nih.gov/31109817/>
7. Brockmeyer M, Tompkins M, Kohn DM, Lorbach O. SLAP lesions: a treatment algorithm. *Knee Surg Sports Traumatol Arthrosc.* 2016 Feb;24(2):447-55. DOI: 10.1007/s00167-015-3966-0. <https://pubmed.ncbi.nlm.nih.gov/26818554/>
8. Parentis MA, Mohr KJ, ElAttrache NS. Disorders of the superior labrum: review and treatment guidelines. *Clin Orthop Relat Res.* 2002 Jul;(400):77-87. DOI: 10.1097/00003086-200207000-00010. <https://pubmed.ncbi.nlm.nih.gov/12072748/>
9. Dodson CC, Altchek DW. SLAP lesions: an update on recognition and treatment. *J Orthop Sports Phys Ther.* 2009 Feb;39(2):71-80. DOI: 10.2519/jospt.2009.2850. <https://pubmed.ncbi.nlm.nih.gov/19194018/>
10. Schroder CP, Skare O, Stiris M, Gjengedal E, Uppheim G, Brox JI. Treatment of labral tears with associated spinoglenoid cysts without cyst decompression. *J Bone Joint Surg Am.* 2008 Mar;90(3):523-30. DOI: 10.2106/JBJS.F.01534. <https://pubmed.ncbi.nlm.nih.gov/18310702/>
11. Mihata T, McGarry MH, Tibone JE, Fitzpatrick MJ, Kinoshita M, Lee TQ. Biomechanical assessment of Type II superior labral anterior-posterior (SLAP) lesions associated with anterior shoulder capsular laxity as seen in throwers: a cadaveric study. *Am J Sports Med.* 2008 Aug;36(8):1604-10. DOI: 10.1177/0363546508315198. <https://pubmed.ncbi.nlm.nih.gov/18359822/>
12. Familiari F, Huri G, Simonetta R, McFarland EG. SLAP lesions: current controversies. *EFORT Open Rev.* 2019 Jan 28;4(1):25-32. DOI: 10.1302/2058-5241.4.180033. <https://pubmed.ncbi.nlm.nih.gov/30800477/>
13. Kim TK, Queale WS, Cosgarea AJ, McFarland EG. Clinical features of the different types of SLAP lesions: an analysis of one hundred and thirty-nine cases. *J Bone Joint Surg Am.* 2003 Jan;85-A(1):66-71. <https://pubmed.ncbi.nlm.nih.gov/12533574/>
14. Boesmueller S, Nógrádi A, Heimel P, Albrecht C, Nürnberger S, Redl H, et al. Neurofilament distribution in the superior labrum and the long head of the biceps tendon. *J Orthop Surg Res.* 2017 Nov 22;12(1):181. DOI: 10.1186/s13018-017-0686-9. <https://pubmed.ncbi.nlm.nih.gov/29166912/>
15. Calvi M, Morgano MC, Tarallo N, Basile G, Calori GM, Callegari L, et al. MR arthrography: correlation between anatomic intraarticular variants of the long head of the biceps tendon (long head biceps tendon) and superior labral anterior to posterior (SLAP) lesions. *J Orthop Traumatol.* 2022; Mar 8 23(1):13. DOI: 10.1186/s10195-022-00631-0. <https://pubmed.ncbi.nlm.nih.gov/35258708/>
16. Patzer T, Wimmer N, Verde PE, Hufeland M, Krauspe R, Kubo HK. The association between a low critical shoulder angle and SLAP lesions. *Knee Surg Sports Traumatol Arthrosc.* 2019 Dec;27(12):3944-3951. DOI: 10.1007/s00167-019-05569-1. <https://pubmed.ncbi.nlm.nih.gov/31250054/>
17. Altintas B, Pitta R, Fritz EM, Higgins B, Millett PJ. Technique for Type IV SLAP Lesion Repair. *Arthrosc Tech.* 2018 Apr; 7(4): e337-e342. DOI: 10.1016/j.eats.2017.10.004. <https://pubmed.ncbi.nlm.nih.gov/29868401/>
18. Stathellis A, Brilakis E, Georgoulis JD, Antonogiannakis E, Georgoulis A. Treatment of SLAP Lesions. *Open Orthop J.* 2018 Jul 31;12:288-294. DOI: 10.2174/1874325001812010288. <https://pubmed.ncbi.nlm.nih.gov/30197710/>
19. Hurley ET, Mojica ES, Markus DH, Lorentz NA, Colasanti CA, Campbell KA, et al. High rate of satisfaction and return to play at 5 year follow-up after arthroscopic superior labrum anterior posterior repairs. *Arthroscopy.* 2022; Feb. 3. S0749-8063(22)00074-3. DOI: 10.1016/j.arthro.2022.01.039. <https://pubmed.ncbi.nlm.nih.gov/35124221/>
20. Wittstein JR, Queen R, Abbey A, Toth A, Moorman CT 3rd. Isokinetic strength, endurance, and subjective outcomes after biceps tenotomy versus tenodesis: a postoperative study. *Am J Sports Med.* 2011 Apr;39(4):857-65. DOI: 10.1177/0363546510387512. <https://pubmed.ncbi.nlm.nih.gov/21189355/>
21. Johannsen AM, Costouros JG. A Treatment-Based Algorithm for the Management of Type-II SLAP

- Tears. *Open Orthop J.* 2018 Jul 31;12:282-287. DOI: 10.2174/1874325001812010282. <https://pubmed.ncbi.nlm.nih.gov/30197709/>
22. Griffin JW, Cvetanovich GL, Kim J, Leroux TS, Riboh J, Bach B, et al. Biceps Tenodesis Is a Viable Option for Management of Proximal Biceps Injuries in Patients Less Than 25 Years of Age. *Arthroscopy*, 2019.35(4): 1036-1041 . DOI: 10.1016/j.arthro.2018.10.151. <https://pubmed.ncbi.nlm.nih.gov/30954097/>
23. Truong NM, Cevallos N, Lansdown DA, MA CB, Feeley BT, Zhang AL. Biceps tenodesis demonstrates lower reoperation rates compared to SLAP repair for treatment of SLAP tears in a large Cross Sectional Population. *Arthroscopy* 2021.Dec14: s0749-8063(21)01088-4. DOI: 10.1016/j.arthro.2021.11.049. <https://pubmed.ncbi.nlm.nih.gov/34920004/>
24. Freijomil N, Peters S, Millay A, Sinda T, Sunset J, Reiman M. The success of return to sport after superior labrum anterior to posterior (SLAP) tears: A systematic review and meta-analysis. *Int J Sports Phys Ther* 2020. Oct;15(5):659-70. DOI: 10.26603/ijsp20200659. <https://pubmed.ncbi.nlm.nih.gov/33110685/>
25. DeFazio MW, O Zkan S, Wagner ER, Warner JJP, Chen NC. Isolated type II SLAP tears undergo reoperation more frequently. *Knee Surg Sports Traumatol Arthrosc.* 2021. Aug;29(8):2570-2578. DOI: 10.1007/s00167-020-06397-4. <https://pubmed.ncbi.nlm.nih.gov/33388941/>
26. Phornphutkul C, Tahwang S, Settakorn J. Effects of type II SLAP lesion repair techniques on the vascular supply of the long head of the biceps tendon: a cadaveric injection study. *J ShoulderElbowSurg.* 2020 Jul 23:S1058-2746(20)30607-8. DOI: 10.1016/j.jse.2020.07.014. <https://pubmed.ncbi.nlm.nih.gov/32711104/>
27. Hamula M, Mahure SA, Kaplan DJ, Mollon B, Zuckerman JD, Kwon YW, et al. Arthroscopic Repair of Type II SLAP Tears Using Suture Anchor Technique. *ArthroscTech.* 2017 Nov 13;6(6):e2137-e2142. DOI: 10.1016/j.eats.2017.08.030. <https://pubmed.ncbi.nlm.nih.gov/29349009/>
28. Nair AV, Jangale A, Kumar MP, Reddy P, Kuntwad V, Goud N, et al. Trans-cuff portales heal by 6 weeks: an ultrasonography-based study. *JSES Int.* 2021. Sep 14;5(6):1072-76. DOI: 10.1016/j.jseint.2021.07.012. <https://pubmed.ncbi.nlm.nih.gov/34766087/>
29. Oh JH, Kim SH, Lee HK, Jo KH, Bae KJ. Trans-rotator cuff portal is safe for arthroscopic superior labral anterior and posterior lesion repair: clinical and radiological analysis of 58 SLAP lesions. *Am J Sports Med.* 2008 Oct;36(10):1913-21. DOI: 10.1177/0363546508317414. <https://pubmed.ncbi.nlm.nih.gov/18495968/>
30. Matache BA, Hurley ET, Kanakamedala A, Jazrawi LM, MandeepVirk Strauss EJ, Campbell KA. .Knotted Versus Knotless Anchors for Labral Repair in the Shoulder: A Systematic Review. *A.* 2021 Apr;37(4):1314-1321. DOI: 10.1016/j.arthro.2020.11.056. <https://pubmed.ncbi.nlm.nih.gov/33307150/>
31. Carpintero Lluch R, González Fernández A, Delgado Martínez A. *Rev. S. And. Traum y Ort.*, 2016;33(3/4):09-20. <https://www.portalsato.es/documentos/revista/Revista16-3/02.pdf>