

Tratamiento y manejo de la infección temprana en osteosíntesis compleja de tibia: Un enfoque multimodal

Treatment and management of early infection in complex tibial osteosynthesis: A multimodal approach

Tamara Fernández Ardura¹
Borja Fernández Blanco²

¹Servicio de Cirugía Ortopédica y Traumatología. Hospital Universitario de Burgos. Burgos

²Servicio de Cirugía Ortopédica y Traumatología. Hospital Universitario Central de Asturias. Oviedo.

tamarafdezardura@gmail.com

Rev. S. And. Traum. y Ort., 2024; 41 (1/2): 49-56

Recepción: 20/11/2022. Aceptación: 09/08/2023

Resumen

Objetivo

La fractura de meseta tibial es una lesión común que requiere un tratamiento quirúrgico adecuado para restaurar la función y estabilidad de la articulación. Sin embargo, las complicaciones como la infección temprana de la osteosíntesis representan un desafío significativo en el manejo de estas fracturas.

Presentamos el caso de una mujer de 59 años con una fractura de meseta tibial Schatzker VI complicada por una infección temprana en la osteosíntesis. Nuestro objetivo fue describir el enfoque multimodal utilizado para el tratamiento de esta infección.

Abstract

Objective

Tibial plateau fracture is a common injury that requires appropriate surgical treatment to restore joint function and stability. However, complications such as early infection in osteosynthesis pose a significant challenge in the management of these fractures. In this article, we present the case of a 59-year-old woman with a Schatzker VI tibial plateau fracture complicated by early infection in osteosynthesis. Our objective was to describe the multimodal approach used for the treatment of this infection.

Material y métodos

El manejo incluyó desbridamiento, extracción de material de osteosíntesis, limpieza, toma de muestras, aspirado-irrigación del canal intramedular y el uso de antibióticos locales y sistémicos. Además, se realizó la cobertura del defecto óseo utilizando un colgajo muscular de gemelo interno.

Resultados

Tras la terapia antibiótica adecuada, la infección se resolvió y la paciente pudo retomar la movilidad con carga total sin limitaciones. Este enfoque terapéutico multimodal demostró ser efectivo siendo crucial realizar un manejo meticuloso de las partes blandas, eliminar el material infectado, administrar adecuadamente los antibióticos y garantizar una cobertura adecuada del defecto óseo.

Conclusiones

El tratamiento de la infección temprana en la osteosíntesis de fracturas de meseta tibial requiere un enfoque multimodal que aborde todas las etapas del proceso infeccioso. Esta estrategia terapéutica permite una resolución exitosa de la infección, restauración de la función y recuperación del paciente.

Palabras clave: Fractura de meseta tibial; Osteosíntesis; Infección; Enfoque multimodal; Manejo de tejidos blandos; Terapia con antibióticos.

Materials and Methods

The management included meticulous debridement, extraction of osteosynthesis material, cleaning, sampling, intramedullary canal aspiration-irrigation, and the use of local and systemic antibiotics. In addition, the bone defect was covered using an internal gastrocnemius muscle flap.

Results

Following appropriate antibiotic therapy, the infection resolved, and the patient was able to resume weight-bearing mobility without limitations. This multimodal therapeutic approach proved to be effective in the treatment of early infection in osteosynthesis of tibial plateau fractures. It is crucial to perform meticulous soft tissue management, remove infected material, appropriately administer antibiotics, and ensure adequate coverage of the bone defect.

Conclusions

The treatment of early infection in osteosynthesis of tibial plateau fractures requires a multimodal approach that addresses all stages of the infectious process. This therapeutic strategy allows for successful resolution of the infection, restoration of function, and patient recovery.

Keywords: Tibial plateau fracture; Osteosynthesis; Infection; Multimodal approach; Soft tissue management; Antibiotic therapy.

Introducción

La fractura de meseta tibial es una fractura intraarticular frecuente que representa el 1,66% de todas las fracturas en adultos. El tratamiento quirúrgico tiene como objetivo restaurar la superficie articular, corregir el eje mecánico y estabilizar la articulación^(1,2). La reducción abierta y la fijación interna (RAFI) con placa son altamente exitosas para las fracturas de meseta tibial desplazadas. Sin embargo, se ha visto que el manejo adecuado de las fracturas de meseta tibial no solo está relacionado con el patrón de fractura, sino también con

el trauma de partes blandas asociado. En particular, el riesgo de infección y la necrosis cutánea en el lugar de la intervención continúan siendo una preocupación durante el tratamiento quirúrgico de estas fracturas. Se han investigado muchos factores de riesgo implicados incluidos las fracturas abiertas, el síndrome compartimental, el tiempo operatorio, el consumo de tabaco y la fijación externa^(1,2,3).

El objetivo de este estudio es describir el tratamiento y manejo de la infección temprana en una fractura de meseta tibial mediante una estrategia multimodal, incluyendo desbridamiento, extrac-

ción de material de osteosíntesis, limpieza, toma de muestras, aspirado-irrigación del canal intramedular, uso de antibióticos locales y sistémicos, y cobertura del defecto óseo.

Material y Métodos

Se trata de una mujer de 59 años, fumadora, diabética no insulino-dependiente, que tras salto en la playa sufre impacto en rodilla izquierda contra rocas, presentando fractura de meseta tibial Schatzker VI. Acude a nuestro centro donde es in-

movilizada y se realizan radiografías y TAC planificadorio. (Fig. 1) Dado el mal estado de las partes blandas se interviene a los 10 días. Resuelta quirúrgicamente: osteosíntesis con doble placa, una proximal medial con técnica abierta, y otra lateral minimamente invasiva, con aporte de injerto óseo y reparación meniscal. (Fig. 2) Durante el postoperatorio, sufrió infección por Covid, que precisó ingreso en UCI durante 3 semanas. A la octava semana postoperatoria, presenta mala evolución de la herida quirúrgica.

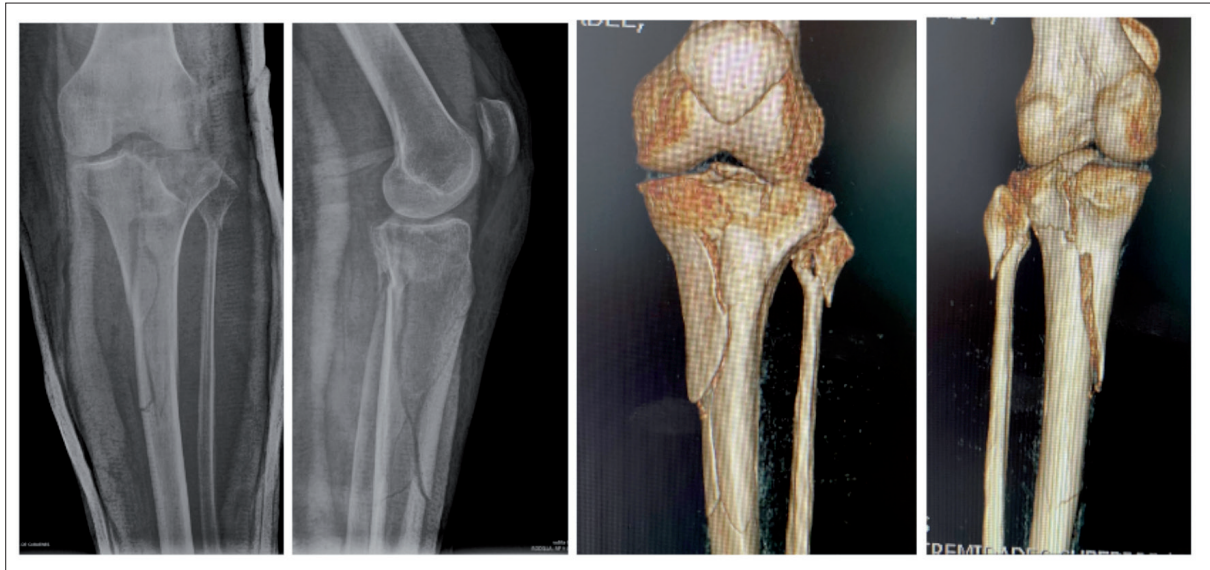


Figura 1. Rx tibia y peroné e imágenes de reconstrucción 3D mediante TAC preoperatorias

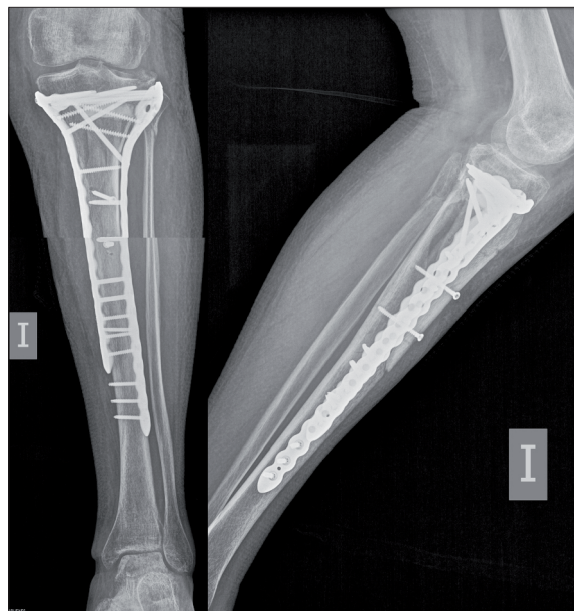

Figura 2. Rx tibia y peroné de control postoperatorio.

A la exploración física la paciente se encuentra consciente, orientada y colaboradora. Hemodinámicamente estable. Afebril. La extremidad inferior izquierda se encuentra algo tumefacta a nivel del área intervenida, presentando dos amplias zonas de necrosis cutánea asociada a ambas heridas quirúrgicas de aprox. 30 x 3cm y 15 x 2cm medial y lateral, respectivamente. Tras el desbridamiento

de estas se observan 2 zonas de dehiscencia en la herida medial a nivel del tercio medio y otra en la zona anterior de la tibia sobre la tuberosidad tibial anterior, todas ellas presentando un drenaje seroso persistente (*Fig 3*). La movilidad se encuentra limitada a 45 grados de flexión y la extensión es completa. No presenta alteraciones neurovasculares distales.

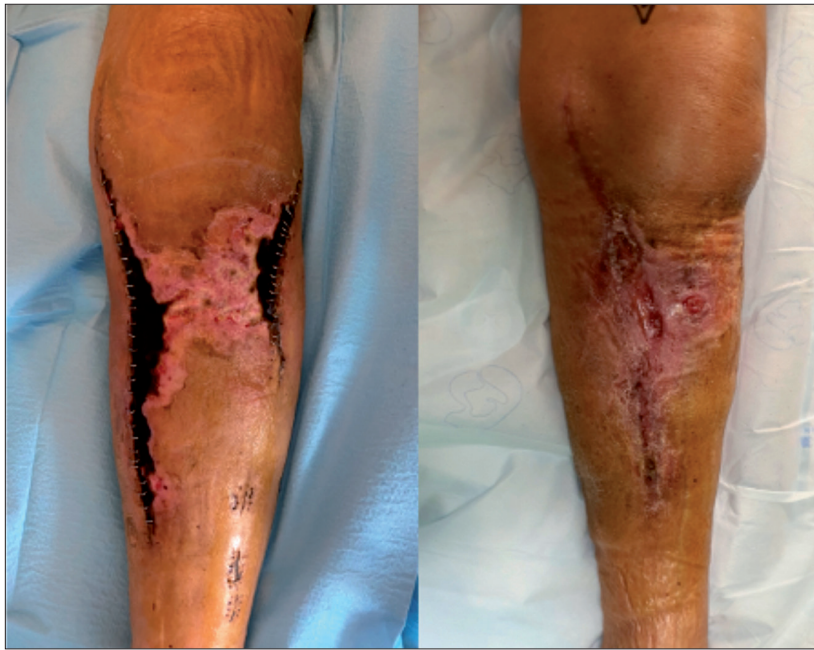

Figura 3. Estado de la piel en la octava semana postoperatoria. Presentando dos amplias zonas de necrosis cutánea de aprox. 30 x 3cm y 15 x 2cm medial y lateral, respectivamente. Tras el desbridamiento se observan 2 áreas de dehiscencia en la herida con drenaje seroso persistente

Se realizan entonces una analítica con reactantes de fase aguda y se solicitan nuevas radiografías de control. En la analítica observamos una PCR de 120 y de la VSG 80.

Dados estos hallazgos se solicitó una tomografía computerizada (TAC) de pierna izquierda, mostrando ausencia de consolidación del foco de fractura. Signos rarefacción ósea, sugestivos de osteomielitis que afectan de manera permeativa al hueso, produciendo un defecto axial estable (Cieny-Mader tipo III)⁽³⁾ (*Fig 4*).

Se decide realizar extracción de material de osteosíntesis, desbridamiento, limpieza, toma de muestras, aspirado-irrigación del canal (RIA) mediante ventana ósea y relleno con bolas de antibiótico gentamicina – tobramicina (Stimulan), más fijación externa, para manejo de partes blandas y

protección de consolidación de la fractura.

Finalmente, y tras 4 semanas de curas y terapia de vacío y una vez resuelta la infección, junto con la colaboración de Infecciosas, se decide retirada de fijador. La paciente presentó dehiscencia de herida con defecto cutáneo de 3x1,5 cm, el cual precisó cobertura mediante colgajo muscular de gemelo interno (*Fig 5*).

El manejo de fracturas complejas de meseta tibial requiere una adecuada planificación de la cirugía, estudio del patrón de fractura y de las partes blandas. Precisamos de 3 tiempos quirúrgicos y tras una fisioterapia dirigida, la paciente camina, con carga total y sin limitaciones. Se observan signos de consolidación de fractura en radiografías de control a los 4 meses de la intervención (*Fig 6*).

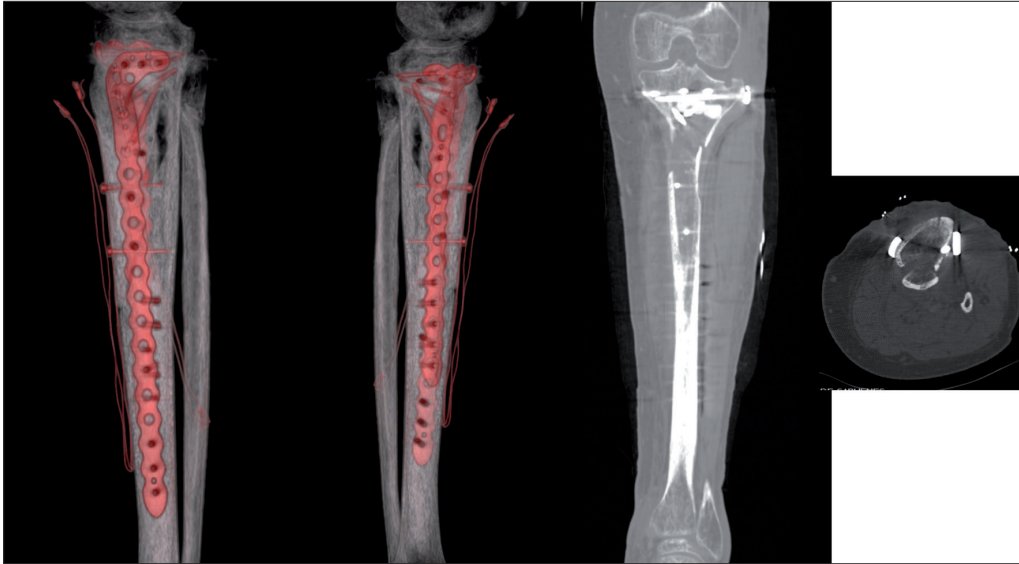


Figura 4. Imágenes de TAC a la octava semana postoperatoria, donde se observa la integridad del material de osteosíntesis, sin presentar signos de consolidación a nivel del foco de fractura y con presencia de signos de rarefacción ósea produciendo un defecto axial estable sugestivo de osteomielitis (Cierny-Mader tipo III)

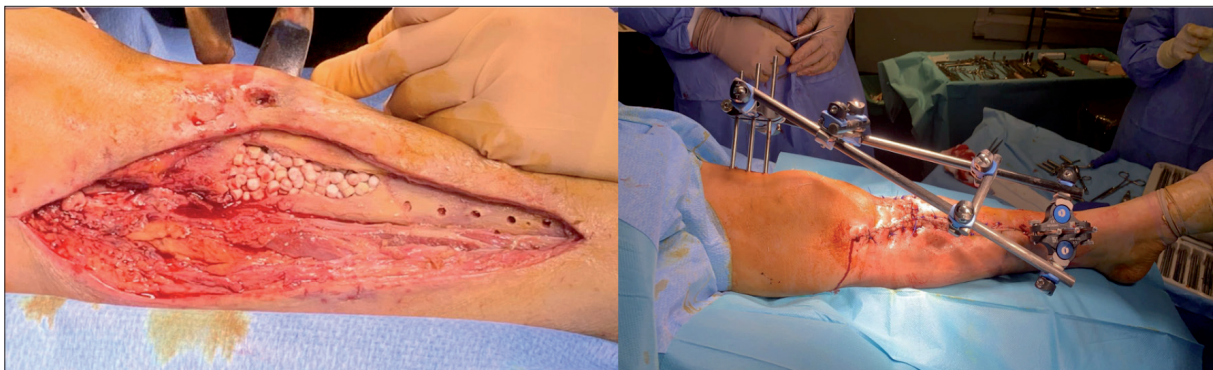


Figura 5. Fotografías intraoperatorias. 1) Tras el desbridamiento, relleno ventana ósea con bolas de anti-biótico gentamicina – tobramicina (Stimulan) 2) Colocación de fijador externo provisional para facilitar consolidación de la fractura.

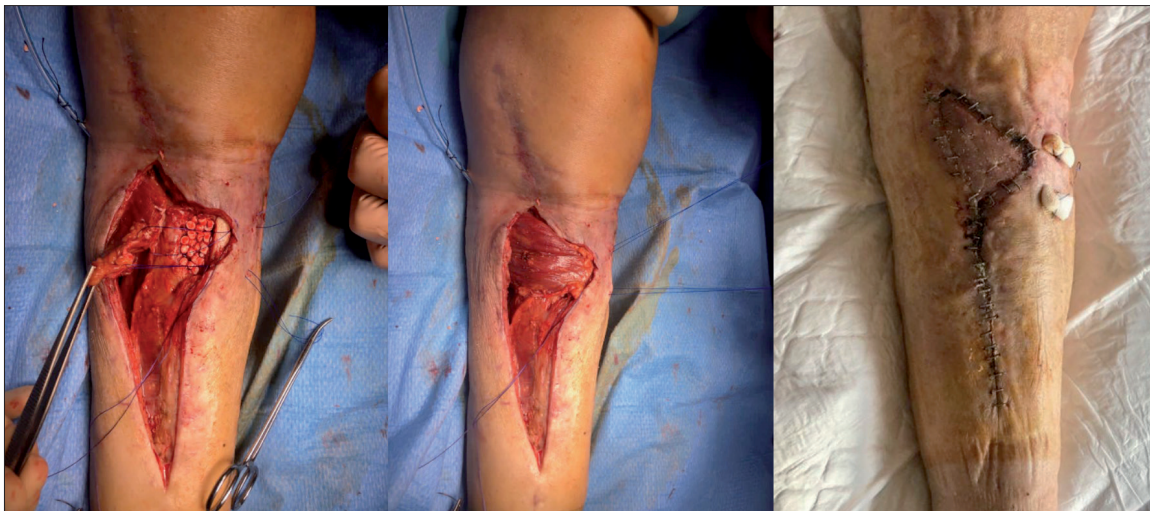

Figura 6. Cobertura de defecto óseo mediante colgajo de gastrocnemio medial. Estado postoperatorio de la piel a las 48h de la intervención.

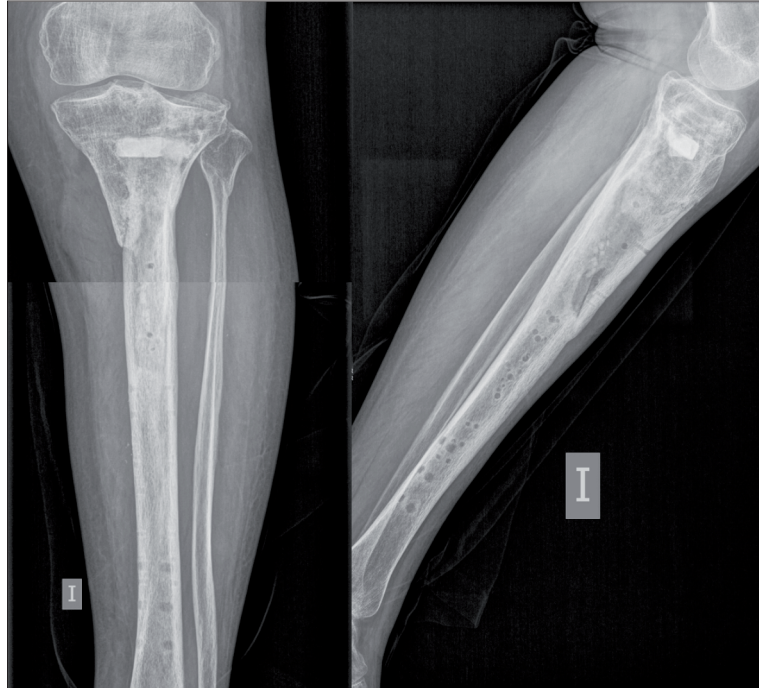


Figura 7. Rx tibia y peroné de control al cuarto mes postoperatorio.

Discusión

Estudios recientes sugieren que el tratamiento escalonado con adecuado manejo de partes blandas, seguido de reducción abierta y fijación interna una vez se resuelva el compromiso de la piel, se postula como una manera de proceder segura, con reducción de las tasas de infección a valores de entre 5 y el 15% aproximadamente ^(4,5,6).

La fijación externa desempeña un papel importante en el tratamiento preliminar de las fracturas de meseta tibial con importante daño de partes blandas. Cuando una fractura de meseta tibial presenta una lesión extensa en los tejidos blandos, como una fractura abierta o una lesión conminuta grave, es necesario abordar primero el control y la estabilización de los tejidos blandos antes de realizar la osteosíntesis definitiva ⁽⁶⁾.

En cuanto a la influencia de la fijación externa en la aparición de infección en el sitio quirúrgico, existen debates y resultados contradictorios en la literatura. Algunos estudios sugieren que el uso de la fijación externa como tratamiento preliminar puede aumentar el riesgo de infección relacionada con la osteosíntesis. Se ha planteado la hipótesis de que los pines usados pueden actuar como cuer-

pos extraños y facilitar la entrada de bacterias al sitio quirúrgico. Sin embargo, otros estudios no han encontrado una asociación significativa entre ambos. Algunos factores importantes que pueden influir en la aparición de infección son la técnica quirúrgica utilizada, el tiempo quirúrgico, la calidad del desbridamiento de los tejidos blandos en caso de fracturas abiertas y la administración adecuada de antibióticos perioperatorios ^(7,8,9).

El manejo adecuado de la infección es crucial para prevenir consecuencias graves, como la pérdida de stock óseo, la no consolidación de la fractura o incluso la amputación. En esta discusión, exploraremos el enfoque terapéutico que involucra la limpieza, desbridamiento, retirada del material, toma de muestras, limpieza del canal intramedular mediante RIA y el uso de antibióticos locales y sistémicos ^(10,11,12).

La limpieza y desbridamiento de la herida quirúrgica son pasos fundamentales en el tratamiento de la infección relacionada con la osteosíntesis. Varios estudios han destacado la importancia de una limpieza meticulosa para eliminar el tejido necrótico tanto a nivel de los tejidos blandos como en el hueso (secuestros óseos) y los cuerpos extraños, reduciendo así la carga bacteriana ^(10,11,12). El

uso de abundante suero salino como solución de irrigación, asociando dilución de antiséptico como povidona yodada o clorhexidina han demostrado beneficio al reducir la necesidad de reintervención en estos casos. Además, la retirada del material de osteosíntesis permite un mejor desbridamiento del hueso y es crucial para la eliminación de la carga bacteriana y la curación de la infección^(10,11,12,13). Asimismo, se ha observado que en casos de retención del material este estará abocado al fallo por falta de stock óseo tras el desbridamiento.

En relación con el canal intramedular, la técnica de riego-irrigación-aspiración (RIA) ha demostrado ser eficaz en la limpieza de los canales infectados. La RIA utiliza una solución irrigante, para eliminar los microorganismos y los restos celulares, seguida de una aspiración para remover los contaminantes. Esta técnica permite alcanzar áreas de difícil acceso y mejorar la efectividad del desbridamiento, contribuyendo a la resolución de la infección.

La toma de muestras durante la cirugía es crucial para orientar el tratamiento antibiótico. Se deben tomar 5 muestras intraoperatorias y realizar sonicación del material de osteosíntesis una vez retirado. Inmediatamente tras la cirugía, debemos iniciar una pauta antibiótica empírica guiada en función de las resistencias del medio en el que nos encontremos. Posteriormente una vez obtengamos los resultados del cultivo y en relación con el antibiograma obtenido, iniciaremos una pauta dirigida contra el microorganismo a tratar^(13,14).

Además, el uso de antibióticos locales es una estrategia importante en el tratamiento de la infección de osteosíntesis. Estos agentes antimicrobianos se pueden administrar de forma local, ya sea en forma de cemento o impregnados en matrices absorbibles. La ventaja de los antibióticos locales es que proporcionan altas concentraciones de fármaco en el sitio de la infección, sin los efectos sistémicos asociados con la administración sistémica.

Varios estudios han evaluado la eficacia de los antibióticos locales combinado con la terapia sis-

témica en el tratamiento de la infección de osteosíntesis, demostrando una tasa de éxito del 90% en la resolución de la infección, lo que respalda la importancia de un enfoque multimodal en el tratamiento de estas complicaciones^(14,15,16,17).

Por otro lado, la cobertura del defecto óseo supone un factor trascendental en la evolución del tratamiento efectuado. En este caso, se llevó a cabo por parte del servicio de Cirugía Plástica y Reconstructiva del centro, un colgajo muscular de gastrocnemio medial debido a su fácil disección, adecuado aporte sanguíneo, buen grosor, localización, y, sobre todo por el escaso déficit funcional que provoca la movilización de este. Existen otras opciones de cobertura de defectos óseos crurales disponibles, aunque menos usados, como son: colgajos musculares de gastrocnemio lateral, hemitríceps, hemisóleo o fasciocutáneo sural^(18,19).

Dada la pérdida de stock óseo tras el desbridamiento efectuado se decidió colocar un fijador externo en puente de rodilla que se mantuvo durante 4 semanas hasta la aparición de signos de consolidación en las radiografías de control posteriores.

Conclusión

El tratamiento de la infección de osteosíntesis de fractura de meseta tibial requiere un enfoque multidisciplinario y basado en la evidencia. La limpieza y desbridamiento meticulosos, la retirada del material infectado, la limpieza del canal intramedular mediante RIA y el uso combinado de antibióticos locales y sistémicos han demostrado ser estrategias efectivas en el manejo de estas infecciones. Es importante destacar que la elección del tratamiento debe basarse en la evaluación individual del paciente, considerando factores como la gravedad de la infección, el estado general del paciente y la susceptibilidad antimicrobiana. En general, el objetivo final es lograr la curación de la infección, restaurar la función y prevenir complicaciones a largo plazo.

Bibliografía

1. Rudran B, Little C, Wiik A, Logishetty K. Tibial plateau fracture: Anatomy, diagnosis and management. *Br J Hosp Med (Lond)* [Internet]. 2020;81(10):1–9. Disponible en: <http://dx.doi.org/10.12968/hmed.2020.0339>
2. Gaunder CL, Zhao Z, Henderson C, McKinney BR, Stahel PF, Zelle BA. Wound complications after open reduction and internal fixation of tibial plateau fractures in the elderly: a multicentre study. *Int Orthop* [Internet]. 2019;43(2):461–5. Disponible en: <http://dx.doi.org/10.1007/s00264-018-3940-9>
3. Mandell JC, Khurana B, Smith JT, Czuczman GJ, Ghazikhanian V, Smith SE. Osteomyelitis of the lower extremity: pathophysiology, imaging, and classification, with an emphasis on diabetic foot infection. *Emerg Radiol* [Internet]. 2018;25(2):175–88. Disponible en: <http://dx.doi.org/10.1007/s10140-017-1564-9>
4. Shao J, Chang H, Zhu Y, Chen W, Zheng Z, Zhang H, et al. Incidence and risk factors for surgical site infection after open reduction and internal fixation of tibial plateau fracture: A systematic review and meta-analysis. *Int J Surg* [Internet]. 2017;41:176–82. Disponible en: <http://dx.doi.org/10.1016/j.ijsu.2017.03.085>
5. Momaya AM, Hlavacek J, Etier B, Johannesmeyer D, Oladeji LO, Niemeier TE, et al. Risk factors for infection after operative fixation of Tibial plateau fractures. *Injury* [Internet]. 2016;47(7):1501–5. Disponible en: <http://dx.doi.org/10.1016/j.injury.2016.04.011>
6. Yoon Y-C, Kim Y, Song HK, Yoon YH. Efficacy of staged surgery in the treatment of open tibial fractures with severe soft tissue injury and bone defect. *Yonsei Med J* [Internet]. 2022;63(10):915–26. Disponible en: <http://dx.doi.org/10.3349/ymj.2022.0078>
7. Yan B, Sun J, Yin W. The prevalence of soft tissue injuries in operative Schatzker type IV tibial plateau fractures. *Arch Orthop Trauma Surg* [Internet]. 2021;141(8):1269–75. Disponible en: <http://dx.doi.org/10.1007/s00402-020-03533-0>
8. Warner SJ, Garner MR, Schottel PC, Fabricant PD, Thacher RR, Loftus ML, et al. The effect of soft tissue injuries on clinical outcomes after tibial plateau fracture fixation. *J Orthop Trauma* [Internet]. 2018;32(3):141–7. Disponible en: <http://dx.doi.org/10.1097/BOT.0000000000001042>
9. Adams JD (jd) Jr, Loeffler MF. Soft tissue injury considerations in the treatment of tibial plateau fractures. *Orthop Clin North Am* [Internet]. 2020;51(4):471–9. Disponible en: <http://dx.doi.org/10.1016/j.ocl.2020.06.003>
10. Parvizi J. GT. Segundo consenso internacional sobre infecciones musculoesqueléticas [Internet]. Madrid: Imaidea Interactiva; 2018. 743–826 p. Disponible en: https://www.secot.es/media/docs/consenso_internacional/parte_5_trauma.pdf
11. Owens BD, White DW, Wenke JC. Comparison of irrigation solutions and devices in a contaminated musculoskeletal wound survival model. *J Bone Joint Surg Am* [Internet]. 2009;91(1):92–8. Disponible en: https://journals.lww.com/jbjsjournal/Abstract/2009/01000/Comparison_of_Irrigation_Solutions_and_Devices_in.12.aspx
12. Wang Y, Cao F, Liu M, Wang J, Jia S. Incidence of soft-tissue injuries in patients with posterolateral tibial plateau fractures: A retrospective review from 2009 to 2014. *J Knee Surg* [Internet]. 2016;29(6):451–7. Disponible en: <http://dx.doi.org/10.1055/s-0036-1581132>
13. Militz M, Ellenrieder M. Management bei Verdacht auf frühe Infektion nach Osteosynthese. *Chirurg* [Internet]. 2021;92(10):963–72. Disponible en: <http://dx.doi.org/10.1007/s00104-021-01377-x>
14. Fang C, Wong T-M, To KK, Wong SS, Lau T-W, Leung F. Infection after fracture osteosynthesis - Part II: Treatment. *J Orthop Surg (Hong Kong)* [Internet]. 2017;25(1):2309499017692714. Disponible en: <http://dx.doi.org/10.1177/2309499017692714>
15. Bonneville P. Operative treatment of early infection after internal fixation of limb fractures (exclusive of severe open fractures). *Orthop Traumatol Surg Res* [Internet]. 2017;103(1S):S67–73. Disponible en: <http://dx.doi.org/10.1016/j.otsr.2016.06.019>
16. Cancienne JM, Burrus MT, Weiss DB, Yarboro SR. Applications of local antibiotics in orthopedic trauma. *Orthop Clin North Am* [Internet]. 2015;46:495–510. Disponible en: <http://dx.doi.org/10.1016/j.ocl.2015.06.010>
17. Hua H, Zhang L, Guo Z, Zhong W, Chen J, Guo J, et al. Antibiotic artificial bone implantation for the treatment of infection after internal fixation of tibial plateau fractures. *BMC Musculoskelet Disord* [Internet]. 2022;23(1):1142. Disponible en: <http://dx.doi.org/10.1186/s12891-022-06112-z>
18. Ruan W, Li M, Guo Q, Lin B. Gastrocnemius muscle flap with vancomycin/gentamicin-calcium sulfate and autogenous iliac bone graft for the phase I treatment of localized osteomyelitis after tibial plateau fracture surgery. *J Orthop Surg Res* [Internet]. 2021;16(1):341. Disponible en: <http://dx.doi.org/10.1186/s13018-021-02496-1>
19. Chou Y-C, Wu C-C, Chan Y-S, Chang C-H, Hsu Y-H, Huang Y-C. Medial gastrocnemius muscle flap for treating wound complications after double-plate fixation via two-incision approach for complex tibial plateau fractures. *J Trauma* [Internet]. 2010;68(1):138–45. Disponible en: <http://dx.doi.org/10.1097/TA.0b013e3181b064cb>